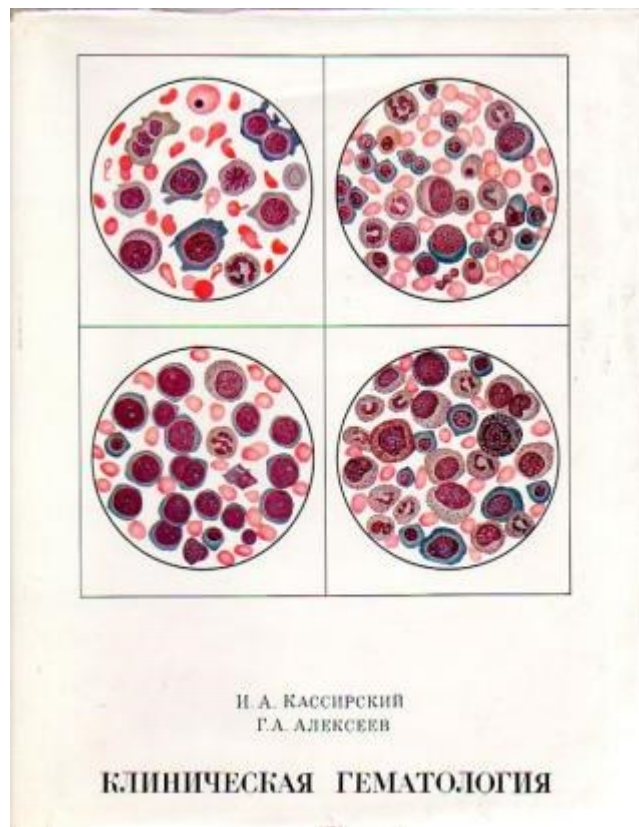

Клиническая гематология.

Кассирский И.А., Алексеев Г.А.

М.: Медгиз, 1955

Глава: Анемии

Оглавление

АНЕМИИ.....	4
КОСТНОМОЗГОВОЕ КРОВЕТВОРЕНИЕ ПРИ АНЕМИЯХ	4
КЛАССИФИКАЦИЯ АНЕМИЧЕСКИХ СОСТОЯНИЙ	5
КЛАССИФИКАЦИЯ АНЕМИЙ	6
АНЕМИИ ВСЛЕДСТВИЕ КРОВОПОТЕРЬ, ПОСТГЕМОРРАГИЧЕСКИЕ АНЕМИИ.....	7
ОСТРАЯ ПОСТГЕМОРРАГИЧЕСКАЯ АНЕМИЯ.....	7
ХРОНИЧЕСКАЯ ПОСТГЕМОРРАГИЧЕСКАЯ АНЕМИЯ	10
АНКИЛОСТОМНАЯ АНЕМИЯ.....	12
ЖЕЛЕЗОДЕФИЦИТНЫЕ АНЕМИИ	14
ХЛОРОЗ	16
СИМПТОМАТИЧЕСКИЕ ЖЕЛЕЗОДЕФИЦИТНЫЕ АНЕМИИ, ХЛОРАНЕМИИ	20
ЛЕЧЕНИЕ ЖЕЛЕЗОДЕФИЦИТНЫХ АНЕМИЙ	22
В12 (ФОЛИЕВО)-ДЕФИЦИТНЫЕ АНЕМИИ	26
БОЛЕЗНЬ АДДИСОНА—БИРМЕРА (ЗЛОКАЧЕСТВЕННОЕ МАЛОКРОВИЕ, ПЕРНИЦИОЗНАЯ АНЕМИЯ, В12- ДЕФИЦИТНАЯ АНЕМИЯ)	27
ПЕРНИЦИОЗНЫЕ (В12-ФОЛИЕВОДЕФИЦИТНЫЕ) АНЕМИИ ДЕТСКОГО ВОЗРАСТА	42
АНЕМИИ БЕРЕМЕННЫХ	45
ЖЕЛЕЗОДЕФИЦИТНАЯ АНЕМИЯ БЕРЕМЕННЫХ	45
ГИПЕРХРОМНЫЕ (ФОЛИЕВО-В12-ДЕФИЦИТНЫЕ) МАКРОЦИТАРНЫЕ АНЕМИИ БЕРЕМЕННЫХ	46
ПЕРНИЦИОЗНАЯ (ФОЛИЕВО-В12-ДЕФИЦИТНАЯ, МЕГАЛОБЛАСТНАЯ) АНЕМИЯ БЕРЕМЕННЫХ	47
ЭНТЕРОГЕННЫЕ ФОЛИЕВО-В12-ДЕФИЦИТНЫЕ АНЕМИИ.....	48
АНЕМИИ ПРИ СПРУ	48
ЦЕЛИАКИЯ	52
В12-ФОЛИЕВОДЕФИЦИТНАЯ (ПЕРНИЦИОЗОПОДОБНАЯ) АНЕМИЯ ПРИ ДИВЕРТИКУЛАХ ТОНКОЙ КИШКИ	52
АНЕМИИ, ВОЗНИКАЮЩИЕ В СВЯЗИ С ОПЕРАЦИЯМИ НА ПИЩЕВАРИТЕЛЬНОМ ТРАКТЕ.....	52
ГЛИСТНАЯ В12-ДЕФИЦИТНАЯ АНЕМИЯ (ДИФИЛЛОБОТРИОЗНАЯ ПЕРНИЦИОЗНАЯ АНЕМИЯ).....	56
АХРЕСТИЧЕСКИЕ АНЕМИИ.....	58
В12 (ФОЛИЕВО)-АХРЕСТИЧЕСКАЯ АНЕМИЯ	58
ЖЕЛЕЗОРЕФРАКТЕРНЫЕ, СИДЕРОАХРЕСТИЧЕСКИЕ (СИДЕРОБЛАСТНЫЕ) АНЕМИИ	59
ВРОЖДЕННЫЕ (НАСЛЕДСТВЕННЫЕ) СИДЕРОАХРЕСТИЧЕСКИЕ АНЕМИИ.....	60
ПРИБРЕТЕННЫЕ ЖЕЛЕЗОРЕФРАКТЕРНЫЕ (СИДЕРОАХРЕСТИЧЕСКИЕ, СИДЕРОБЛАСТНЫЕ) АНЕМИИ	61
МАЛОКРОВИЕ ПРИ ДИСТРОФИЧЕСКИХ СОСТОЯНИЯХ	62
Алиментарная дистрофия	62
АНЕМИИ ВСЛЕДСТВИЕ ТОКСИЧЕСКОГО УГНЕТЕНИЯ КОСТНОГО МОЗГА (МИЕЛОТОКСИЧЕСКИЕ АНЕМИИ)	63
ТИРЕОПРИВНАЯ АНЕМИЯ	63
АНЕМИЯ ПРИ ПОЧЕЧНОЙ НЕДОСТАТОЧНОСТИ.....	64
МАЛОКРОВИЕ ПРИ ДИФУЗНЫХ ПОРАЖЕНИЯХ ПЕЧЕНИ	64
АНЕМИЯ ПРИ ИНФЕКЦИОННЫХ БОЛЕЗНЯХ	64
МЕДИКАМЕНТОЗНЫЕ АНЕМИИ	65
ГИПОРЕГЕНЕРАТОРНЫЕ АНЕМИИ.....	66
АНЕМИИ ВСЛЕДСТВИЕ ОПУСТОШЕНИЯ КОСТНОГО МОЗГА, ГИПО- И АПЛАСТИЧЕСКИЕ АНЕМИИ. МИЕЛО- АПЛАСТИЧЕСКИЙ СИНДРОМ	66
ПАРЦИАЛЬНАЯ («КРАСНОКЛЕТОЧНАЯ») ГИПОПЛАЗИЯ КОСТНОГО МОЗГА. ЭРИТРОБЛАСТОФТИЗ	69
ВРОЖДЕННЫЕ ГИПО- И АПЛАСТИЧЕСКИЕ АНЕМИИ.....	70
ПРИБРЕТЕННЫЕ ГИПО-АПЛАСТИЧЕСКИЕ АНЕМИИ	74
МАЛОКРОВИЕ ПРИ ЗЛОКАЧЕСТВЕННЫХ ОПУХОЛЯХ И МНОЖЕСТВЕННЫХ ИХ МЕТАСТАЗАХ В КОСТНЫЙ МОЗГ	81
ГЕМОЛИТИЧЕСКИЕ АНЕМИИ	82
ВРОЖДЕННЫЕ ГЕМОЛИТИЧЕСКИЕ АНЕМИИ, ОБУСЛОВЛЕННЫЕ ГЕНЕТИЧЕСКИМИ (НАСЛЕДСТВЕННО- СЕМЕЙНЫМИ) ФАКТОРАМИ	85
НАСЛЕДСТВЕННЫЙ ОВАЛОЦИТОЗ (ЭЛЛИПСОЦИТОЗ) И ОВАЛОКЛЕТОЧНАЯ АНЕМИЯ	92
ПРИБРЕТЕННАЯ АУТОИММУННАЯ ХРОНИЧЕСКАЯ ГЕМОЛИТИЧЕСКАЯ АНЕМИЯ	96
ГЕМОГЛОБИНУРИИ	99
ОСТРЫЙ ГЕМОЛИТИЧЕСКИЙ СИНДРОМ ЛЕДЕРЕРА	100

ЭНЗИМОДЕФИЦИТНЫЕ ГЕМОЛИТИЧЕСКИЕ АНЕМИИ.....	100
ХРОНИЧЕСКИЕ ЭНЗИМОДЕФИЦИТНЫЕ («НЕСФЕРОЦИТАРНЫЕ») ВРОЖДЕННЫЕ ГЕМОЛИТИЧЕСКИЕ АНЕМИИ	107
ОСТРЫЕ ГЕМОЛИТИЧЕСКИЕ АНЕМИИ, ОБУСЛОВЛЕННЫЕ ЭКЗОГЕННЫМИ ГЕМОЛИТИЧЕСКИМИ ФАКТОРАМИ	109
ГЕМОЛИТИЧЕСКАЯ БОЛЕЗНЬ НОВОРОЖДЕННЫХ (ЭРИТРОБЛАСТОЗ ПЛОДА).....	110
ПАРОКСИЗМАЛЬНАЯ ХОЛОДОВАЯ ГЕМОГЛОБИНУРИЯ (ГЕМОЛИТИЧЕСКАЯ БОЛЕЗНЬ ОТ ОХЛАЖДЕНИЯ) ...	113
ХРОНИЧЕСКАЯ ГЕМОЛИТИЧЕСКАЯ АНЕМИЯ С ПОСТОЯННОЙ ГЕМОСИДЕРИНУРИЕЙ И ПАРОКСИЗМАЛЬНОЙ НОЧНОЙ ГЕМОГЛОБИНУРИЕЙ (ПНГ). БОЛЕЗНЬ МАРКИАФАВА.....	115
МАРШЕВАЯ ГЕМОГЛОБИНУРИЯ.....	124
МИОГЛОБИНУРИИ («ЛОЖНЫЕ ГЕМОГЛОБИНУРИИ»)	125

АНЕМИИ

Анемией, или малокровием¹, называют состояние, характеризующееся уменьшением количества эритроцитов и (или) снижением содержания гемоглобина в единице объема крови. Следовательно, характерной особенностью истинного малокровия является либо абсолютное уменьшение эритроцитарной массы, либо функциональная недостаточность системы эритроцитов в силу пониженного содержания гемоглобина в каждом отдельном эритроците.

От истинной анемии следует отличать гидремию, т. е. разжижение крови за счет обильного притока тканевой жидкости, наблюдаемое, например, у больных в период схождения отеков. Подобная псевдоанемия проходит по мере того, как исчезает вызвавший ее «отек крови».

Истинная анемия может маскироваться наступившим сгущением крови; например при обильной рвоте или профузных поносах. При этом вследствие уменьшения жидкой части крови — плазмы — количество гемоглобина и эритроцитов в единице объема крови может быть нормальным и даже повышенным.

При оценке анемического состояния следует учитывать как массу крови, так и соотношение эритроцитов и плазмы. Однако учет этих факторов имеет практическое значение лишь в тех случаях, когда разжижение (или сгущение) крови значительно выражено. В большинстве же случаев количественные показатели гемоглобина и эритроцитов являются вполне достаточными для распознавания малокровия.

Масса крови при анемических состояниях может быть нормальной, увеличенной или уменьшенной. Этому соответствуют понятия нормоволемии, гиперволемии и гиповолемии. В зависимости от показателя гематокрита, различают простую, полицитемическую и олигоцитемическую нормо-, гипер- и гиповолемию.

При малокровии в организме нарушаются окислительные процессы и развивается гипоксия, т. е. кислородное голодание тканей. При этом имеет значение не только степень малокровия, но и быстрота его развития, а также степень адаптации организма к изменившимся условиям существования.

Клинициста нередко поражает несоответствие между тяжестью малокровия и активным поведением больного. Объясняется это тем, что в действие вступают компенсаторные механизмы, обеспечивающие физиологическую потребность тканей в кислороде. Лишь в случаях тяжелого малокровия или при быстром темпе анемизации может развиваться состояние кислородной недостаточности организма — гипоксия.

В компенсации анемического состояния участвуют многочисленные нервно-гуморальные факторы, стимулирующие в первую очередь кровеносную и кроветворную системы. Развитие гипоксии при малокровии приводит к тому, что в кровь поступают недо-окисленные продукты обмена веществ. Последние путем воздействия на центральную регуляцию кровообращения, а также на нервно-мышечный аппарат сердца способствуют учащению сердечбиений и ускорению кровотока, в результате чего минутный объем крови, выбрасываемой левым желудочком, увеличивается примерно вдвое (до 8 и даже 10 л вместо 4 л в норме). Кроме того, развитие малокровия сопровождается спазмом периферических сосудов и поступлением в кровеносное русло кровяных резервов из тканевых депо, главным образом из подкожной клетчатки.

В более легких случаях малокровия обеспечение тканей достаточным количеством кислорода достигается повышением физиологической активности эритроцитов и проницаемости капиллярной стенки для газов крови. При анемии возникают структурные изменения липоидной оболочки эритроцитов; липолитический индекс (отношение холестерина к лецитину), в норме составляющий 0,9, снижается до 0,6, вследствие чего она становится более проницаемой и газообмен между кровью и тканями облегчается. Известную роль в компенсации гипоксии играют железосодержащие ферменты (цитохромная оксидаза, цитохромы В и С, пероксидаза и каталаза), являющиеся потенциальными носителями кислорода, а также процессы бескислородного дыхания, осуществляемые главным образом при участии глутатиона.

Важнейшая роль в компенсации анемического состояния и восстановлении нормального состава крови принадлежит костному мозгу.

КОСТНОМЗГОВОЕ КРОВЕТВОРЕНИЕ ПРИ АНЕМИЯХ

В зависимости от морфологического и функционального состояния костного мозга, его способности к регенерации и компенсации анемического состояния (что находит соответствующее отражение в картине периферической крови) различают следующие формы анемии: гиперрегенераторную и регенераторную (при острой

¹ Слово «анемия» в буквальном смысле означает бескровие (от греческих слов: «а» — без и «haima» — кровь).

кровапотере, гемолизе), гипорегенераторную (при хронической кровапотере), гипопластическую, апластическую (при панмиелофтизе), диспластическую (при пернициозной анемии).

Сопоставляя картину костномозгового пунктата с картиной периферической крови при различных анемиях, можно выделить следующие варианты.

1. Реактивная гиперплазия эритробластической ткани с повышенным эритропозом. Подобная картина в резко выраженной форме наблюдается после интенсивных кровапотерь или гемолиза. Компенсаторное повышение эритропоза в этих случаях происходит за счет усиленной пролиферации эритро-нормобластических элементов, ускоренного превращения нормобластов в эритроциты и поспешного «вымывания» последних в периферическую кровь. В результате периферическая кровь интенсивно пополняется молодыми формами эритроцитов — ретикулоцитами.

2. Гиперплазия эритробластической ткани с нарушенным эритропозом. Здесь могут наблюдаться два варианта: а) гиперплазия эритробластической ткани с нормобластическим типом эритропоза и б) гиперплазия эритробластической ткани с мегалобластическим типом кроветворения.

Первый вариант наблюдается преимущественно при феррипривных и токсических анемиях различного происхождения. Нарушение эритропоза проявляется в недостаточной гомоглобинизации нормобластов.

В цитоплазме последних наблюдаются явления дегенерации и распада. При этом окружающие пикнотическое ядро обрывки базофильной цитоплазмы напоминают как бы увядший «пустоцвет», а в периферическую кровь поступают гипохромные микроциты.

Второй вариант имеет место при дефиците в организме веществ, стимулирующих нормальный эритропоз. Нарушение эритропоза проявляется в замедленной дифференциации ядра эритробластов при достаточной степени их гомоглобинизации.

Разрыв между анатомической гиперплазией эритробластической ткани и функциональной недостаточностью костного мозга достигает наивысшей степени при мегалобластическом типе кроветворения, что приводит к развитию гиперхромной мегалоцитарной анемии. В наиболее завершенной форме мегалобластический эритропоз наблюдается при пернициозной анемии.

3. Арегенераторный костный мозг — отсутствие реактивного эритропоза при сохранении эритробластических элементов костного мозга. Подобная картина кроветворения чаще всего возникает в связи с добавочным фактором (инфекция, интоксикация, истощение), присоединяющимся к основному анемизирующему фактору — кровотечению или гемолизу.

Функциональный характер арегенераторных анемий доказывается их обратимостью. В этом состоит отличие арегенераторной анемии от апластической.

4. Гипоплазия костного мозга, сопровождающаяся прогрессирующим падением эритропоза вплоть до его полного истощения — аплазии. Подобная картина кроветворения наблюдается как при состояниях панмиелофтиза (апластическая анемия, геморрагическая алейкия), так и при системных и метапластических поражениях костного мозга (лейкозы, раковые метастазы, множественные миеломы).

КЛАССИФИКАЦИЯ АНЕМИЧЕСКИХ СОСТОЯНИЙ

В прошлом все формы малокровия подвергались традиционному делению на «первичные» и «вторичные». Такое деление не соответствует истинному положению вещей. Первичных анемий нет — все анемии вторичного происхождения. Даже пернициозную анемию следует рассматривать как вторичную, ибо она возникает, как теперь выяснено, вследствие нарушения усвоения гемопоэтических веществ (витамина B₁₂, фолиевой кислоты).

Малокровие может иметь не только костномозговое, центральное, но и периферическое происхождение, являясь в этом случае следствием воздействия анемизирующего фактора (гемолитический яд, малярийные плазмодии) на эритроциты циркулирующей крови, когда убыль эритроцитов в крови в данный момент превышает максимальные возможности регенерации костного мозга.

Классификация анемий по одному этиологическому принципу, построенная без учета патогенетического фактора — формальна, ибо она сближает различные по своему патогенезу, а следовательно и по роду лечения, анемические синдромы. Так, например, мегалобластическая дифиллоботриозная анемия (вследствие расстроенного кроветворения в связи с нарушенной резорбцией антианемических веществ в тонком кишечнике) и гипохромная анкилостомная анемия (вследствие недостаточности железа в связи с кровапотерей) оказываются, согласно этой классификации, в одной рубрике — «глистные анемии».

Этиологических факторов, играющих роль в развитии анемии, существует много. Напротив, патогенетических механизмов, обуславливающих развитие малокровия, имеется немного. Общность патогенеза малокровия при многих нозологических состояниях разнообразной этиологии позволяет объединить в нескольких рубриках все важнейшие клинические формы малокровия.

Задача клинициста сводится к тому, чтобы в каждом конкретном случае малокровия суметь найти основную патогенетический, а если возможно, то и этиологический фактор, чтобы назначить соответствующее рациональное лечение.

Предлагаемая нами классификация анемий построена по патогенетическому принципу с учетом этиологических и важнейших клинико-морфологических форм (см. ниже).

КЛАССИФИКАЦИЯ АНЕМИЙ

Патогенетическая группировка	Важнейшие клинико-морфологические формы
I. Анемии вследствие кровопотерь (постгеморрагические)	а) Острая постгеморрагическая (нормохромная) анемия б) Хроническая постгеморрагическая (гипохромная) анемия
II. Анемии вследствие нарушенного кровообразования	
А. Железодефицитные анемии («хлоранемии»)	Гипохромные анемии
	1. Анемии вследствие экзогенной (алиментарной) недостаточности железа — нутритивная железодефицитная анемия детского возраста
	2. Анемии вследствие эндогенной недостаточности железа в связи с повышенными запросами организма в периоды роста, беременности и лактации: а) ювенильный хлороз б) железодефицитная анемия беременных и кормящих женщин
Б. Железонасыщенные, сидерохрестические анемии	3. Анемии вследствие резорбционной недостаточности железа (при патологических состояниях желудочно-кишечного тракта): а) ахлоргидридная железодефицитная анемия б) агастрическая железодефицитная анемия (после резекции желудка) в) анэнтеральная железодефицитная анемия (после резекции кишечника)
	1. Наследственная 2. Приобретенная
В. В12 (фолиево)-дефицитные, «пернициозные» анемии Экзогенная недостаточность витамина В12 (фолиевой кислоты)	Мегалобластные гиперхромные анемии
	1. Нутритивная (алиментарная) В12 (фолиево)-дефицитная анемия детей (при вскармливании козьим молоком, молочным порошком)
	2. Радиационная В12 (фолиево)-дефицитная анемия (при лучевой болезни)
Эндогенная недостаточность витамина В12 (фолиевой кислоты)	3. Медикаментозная (фенобарбиталовая) В12 (фолиево)-дефицитная анемия
	1. Пернициозная (В12-дефицитная) анемия Аддисона—Бирмера
Нарушенная ассимиляция пищевого витамина В12 вследствие выпадения секреции желудочного мукопротеина	2. Симптоматическая анемия пернициозного (В12-дефицитного) типа при раке, сифилисе, лимфогранулематозе, полипозе желудка, ожогах (коррозивный гастрит), азотемии (экскреторный гастрит)
	3. Агастральная анемия пернициозного (В12-дефицитного) типа (гастрэктомия, субтотальная резекция желудка, эзофаго-еюноанастомоз)
	1. Глистная (дифиллоботриозная) пернициозная [В12 (фолиево)-дефицитная] анемия
Нарушенная ассимиляция витамина В12 (фолиевой кислоты) в кишечнике	2. Фолиево (В12)-дефицитная спру-анемия, целиакия
	3. Анэнтеральная фолиево (В12)-дефицитная анемия (резекция тонкой кишки, дивертикул слепой кишки, терминальный илеит)
Повышенное расходование витамина В12 (фолиевой кислоты)	Злокачественное [фолиево (В12)-дефицитное] малокровие беременных Симптоматические макроцитарные фолиево (В12)-дефицитные анемии при циррозах печени

Г. В12 (фолиево)-«ахрестические» анемии	Гиперхромная мегалобластная анемия вследствие нарушенной ассимиляции витамина В12 (фолиевой кислоты) костным мозгом при эритромиелозе (синдром Ди Гульельмо)
Д. Гипо-апластические анемии	а) физических (ионизирующая радиация)
	б) химических (бензены)
Вследствие воздействия экзогенных факторов	в) медикаментозных
	г) антибиотиков
Вследствие эндогенной аплазии костного мозга:	а) семейная апластическая анемия (тип Фанкони)
	б) детская апластическая анемия (тип Дайамонда—Блэкфана)
	в) апластическая анемия (тип Эрлиха)
	г) остеопетрозная анемия («мраморная болезнь»)
Е. Метапластические анемии	Анемии при:
	а) лейкозах
	б) миеломатозе
	в) метастазах рака в костный мозг
III. Анемии вследствие повышенного кроворазрушения (гемолитические)	
А. Анемии, обусловленные экзоэритроцитарными гемолитическими факторами	а) Токсические: 1) при отравлениях гемолитическими ядами (мышьяк, водород, фосфор, фенилгидразин, сапонины, змеиный яд, грибной яд) 2) при тяжелых ожогах
	б) Инфекционные: при малярии, сепсисе (анаэробном, стрептококковом)
	в) Посттрансфузионные: 1) вследствие переливания группонесовместимой крови 2) вследствие переливания резуснесовместимой крови
	г) Иммунные: 1) изоиммунная гемолитическая болезнь («эритроblastоз») плода и новорожденных 2) аутоиммунные: хроническая (тип Гайем—Видаля) симптоматические — спленогенные, при хроническом лимфолейкозе, карциноматозе костного мозга, вирусных инфекциях
	д) Пароксизмальная (холодовая) гемоглобинурия
Б. Анемии, обусловленные эндоэритроцитарными факторами	
1. Эритроцитопатии	А. Врожденные (наследственно-семейные): 1) микросфероцитарная гемолитическая анемия 2) овалоцитарная гемолитическая анемия
	Б. Приобретенная хроническая гемолитическая анемия с постоянной гемосидеринурией и пароксизмальными ночными гемоглобинуриями (болезнь Маркиафава)
2. Энзимопении	
1) Дефицит глюкозо-6-фосфат-дегидрогеназы	А. Врожденная хроническая энзимопеническая («несфероцитарная») гемолитическая анемия
2) Дефицит пируваткиназы	Б. Острые гемолитические кризы с гемоглобинурией, спровоцированные:
3) Дефицит глутатионредуктазы	
3. Гемоглобинопатии	1. Талассемия а) большая б) малая в) минимальная
	2. Дрепаноцитоз (S-гемоглобинопатия, серповидноклеточная анемия)
	3. С, D, E, H и другие гемоглобинопатии

АНЕМИИ ВСЛЕДСТВИЕ КРОВОПОТЕРЬ, ПОСТГЕМОМРАГИЧЕСКИЕ АНЕМИИ

ОСТРАЯ ПОСТГЕМОМРАГИЧЕСКАЯ АНЕМИЯ

Причинами острой анемии от кровопотери являются различные внешние травмы (ранения), сопровождающиеся повреждением кровеносных сосудов, или кровотечения из внутренних органов. Чаще всего наблюдаются желудочно-кишечные кровотечения, кровотечения в брюшную полость (разрыв фаллопиевой трубы при внематочной беременности), почечные, легочные (туберкулез, абсцесс), маточные, а также кровотечения из различных органов при геморрагических диатезах. В эту группу мы не включаем сверхострых кровотечений, которые вызывают моментальную смерть, как, например, кровотечения при разрыве аневризмы аорты или сердца и т. д.

Клиника. Картина острой постгеморрагической анемии в первые моменты после кровопотери складывается из собственно анемических симптомов и симптомов коллапса. К последним относятся: «смертельная» бледность, головокружение, обморочное состояние, частый нитевидный пульс, падение температуры тела, холодный пот, рвота, цианоз, судороги. В случае благоприятного исхода эти симптомы сменяются симптомами, свойственными острому малокровию как таковому. В результате резкого уменьшения массы эритроцитов падает дыхательная функция крови и развивается кислородное голодание — гипоксия. Особенно чувствительны в этом отношении нервная система и органы чувств. При малейшем движении выявляются адинамия, головокружение; отмечается шум в ушах, нарушение зрения вплоть до полного амавроза (специфические элементы сетчатки очень чувствительны к аноксемии); покровы и видимые слизистые очень бледны, конечности холодны; отмечаются тахикардия и артериальная гипотония.

Картина крови. При оценке картины крови непосредственно после кровопотери следует учитывать факт компенсаторного поступления в циркуляцию крови, депонированной в подкожной клетчатке (субпапиллярных капиллярах), мышцах, селезенке, печени. Кроме того, необходимо помнить и о том, что в зависимости от величины кровопотери более или менее значительная часть капилляров рефлексорно суживается, в результате чего габариты общего сосудистого русла уменьшаются.

Указанные выше изменения (обозначаемые нами как рефлексорная сосудистая фаза компенсации) приводят к тому, что, несмотря на абсолютное уменьшение эритроцитной массы, цифровые показатели гемоглобина и эритроцитов в единице объема крови непосредственно после кровопотери приближаются к исходным цифрам, бывшим до кровопотери, и, таким образом, не отражают истинной степени анемизации. Практическому врачу важно знать, что анемия в связи с кровопотерей выявляется не сразу, а спустя день-два, когда возникает следующая — гидремическая фаза компенсации кровопотери, выражающаяся в обильном поступлении в кровеносную систему тканевой жидкости (лимфы), в результате чего сосудистое русло приобретает свой первоначальный объем. В этой фазе, продолжающейся в зависимости от величины кровопотери несколько дней, наблюдается прогрессирующее равномерное снижение показателей красной крови — гемоглобина и эритроцитов — без снижения цветного показателя. Таким образом, анемия, особенно в первое время, носит нормохромный характер.

Спустя 4—5 дней после кровопотери в крови появляются в большом количестве новообразованные в костном мозгу эритроциты — ретикулоциты (так называемый ретикулоцитарный криз). Это костномозговая фаза компенсации анемии, наступающая, как показывают новейшие исследования, в результате повышенной эритропоэтической активности костного мозга после острой кровопотери.

В свете исследований последних лет прежнее представление о компенсаторной роли фактора гипоксии как стимулятора костного мозга сменяется представлением о роли эритропоэтина плазмы, содержание которого повышается в связи с кровопотерей.

Одновременно с регенераторными формами эритроцитов в крови появляются и молодые формы лейкоцитов — палочкоядерные, метамиелоциты, редко миелоциты, при общем лейкоцитозе до 12000—20000, изредка больше. Иногда наблюдается кратковременный (в течение нескольких дней) тромбоцитоз (до 1 000 000 и больше).

Уже при однократной острой кровопотере отмечается переходящее снижение уровня железа в плазме. При достаточных запасах железа в депо уровень железа в плазме быстро выравнивается; напротив, при истощенных депо уровень железа в плазме остается низким (сидеропения) и развивается картина гипохромной железодефицитной анемии.

Патологоанатомически после большого кровотечения красный костный мозг в плоских костях находится в состоянии повышенной активности, а жировой костный мозг в трубчатых костях замещается красным, т. е. кроветворным костным мозгом. При повторных кровотечениях может возникнуть и экстрамедуллярное кроветворение в селезенке, печени, лимфатических узлах и других органах.

Известную трудность представляет диагноз основного заболевания в случае кровотечения из внутреннего органа, например при внематочной беременности. В этих случаях синдром остро возникающего малокровия, подкрепленный лабораторным анализом крови, служит путеводной нитью, которая выводит врача на правильный диагностический путь.

Прогноз. Прогноз острой постгеморрагической анемии (в первые моменты) зависит не только от величины кровопотери, но и от скорости истечения крови. Самые обильные кровопотери, даже потеря 3/4 всей циркулирующей крови, не приводят к смерти, если они протекают медленно, в течение ряда дней. Напротив, быст-

ро происходящая потеря 1/4 объема крови вызывает состояние опасного шока, а внезапная потеря половины объема крови безусловно несовместима с жизнью.

Падение артериального давления ниже критической цифры (70—80 мм для систолического давления) может быть роковым вследствие развивающегося коллапса и гипоксии. Как только восстанавливается нормальное кровенаполнение сосудов за счет тканевой жидкости, прогноз для жизни становится благоприятным (если не наступает повторного кровотечения).

Сроки восстановления нормальной картины крови после однократной кровопотери весьма различны и зависят как от величины самой кровопотери, так и от индивидуальных особенностей, в частности от регенераторной способности костного мозга и содержания железа в организме.

Если принять количество железа в эритроцитной массе организма равным 36 мг на 1 кг веса тела, то при потере, например, 30% эритроцитной массы организм потеряет на 1 кг 10,8 мг железа. Если принять ежемесячное поступление алиментарного железа в организм равным 2 мг на 1 кг, то восстановление нормального содержания железа, а следовательно, и гемоглобина, произойдет примерно в течение 5,5—6 месяцев.

Лица, ослабленные или малокровные еще до кровопотери, даже после однократного небольшого кровотечения анемизируются на более продолжительный срок. Только энергичная терапия может вывести их кровяные органы из торпидного состояния и ликвидировать анемию.

Лечение. Прежде всего необходимо точно установить источник кровотечения и принять меры к немедленной его ликвидации и предотвращению повторного кровотечения. В определенных случаях показано хирургическое вмешательство — перевязка кровоточащего сосуда, ушивание язвы, резекция желудка, удаление беременной фаллопиевой трубы и т. п.

При кровотечениях, протекающих с явлениями болевого шока, необходимо в первую очередь стремиться вывести организм из шокового состояния.

Наряду с введением морфина и сердечнососудистых средств (стрихнин, кофеин, строфантин и пр.) показано внутривенное вливание полиглюкина, плазмы (обычной или гипертонической) или других противошоковых жидкостей.

Вливание гипертонической плазмы (160 мл) должно производиться и в качестве неотложного мероприятия с тем, чтобы в дальнейшем при первой же возможности сделать переливание цельной крови.

Эффективность вливаний плазмы обуславливается содержанием в ней гидрофильных коллоидов — протеинов, благодаря которым обеспечивается ее изотония по отношению к плазме реципиента, что способствует длительной задержке перелитой плазмы в сосудистой системе реципиента. В этом заключается неоспоримое преимущество вливаний плазмы перед вливаниями солевого, так называемого физиологического раствора. Последний, будучи введен внутривенно даже в больших количествах (до 1 л), является по существу балластом, так как почти не задерживается в кровеносном русле. Особенно следует предостеречь от распространенного в практике подкожного вливания физиологического раствора, не оказывающего никакого влияния на расстроенную гемодинамику и лишь приводящего к отеку тканей.

Преимущество вливаний плазмы заключается и в том, что они, как правило, не сопровождаются посттрансфузионной реакцией.

Наилучшим патогенетическим методом лечения постгеморрагической анемии, возникшей в результате острой кровопотери, является переливание цельной крови или эритроцитной массы. Как показывают современные исследования, произведенные с помощью моченных радиоактивным хромом (Cr^{51}) эритроцитов, выживаемость перелитых эритроцитов приближается к физиологическим срокам. Дозировка перелитой крови (эритроцитной массы) и методика ее введения определяются тремя факторами: 1) продолжающимся кровотечением или его прекращением, 2) количеством потерянной крови, 3) состоянием артериального давления.

При небольшой кровопотере, но продолжающемся кровотечении переливают капельным способом цельную кровь или плазму, предпочтительно свежую, в небольших гемостатических дозах (100—150 мл). В случае, если кровотечение прекратилось, но кровопотеря велика, переливают предпочтительно эритроцитную массу в массивной дозе (не меньше 500 мл), причем вначале трансфузия производится струйным методом, а в дальнейшем во избежание реакции кровь переливают медленно, лучше всего капельным способом.

В отдельных случаях, при снижении систолического давления до 60 мм, выведение больного из шока может быть достигнуто путем внутриартериального переливания крови или плазмы до 250 мл (В. А. Неговский, 1956). Переливание крови производят в лучевую или плечевую артерию по направлению к аорте.

Эффективность гемотрансфузий определяется в первый момент повышением артериального давления, а в дальнейшем — гематологическими сдвигами.

При тяжелой анемии в результате кровопотери, когда жизненные интересы больного диктуют необходимость экстренной операции, только переливания массивных доз крови («трансплантация крови») способны обеспечить успешный исход операции.

Гемотрансфузия в период коллапса может не привести к желаемой цели вследствие перераспределения крови со скоплением последней в сосудах брюшной полости (так называемое «внутрисосудистое» кровотечение). В этих случаях наряду с массивными переливаниями крови, произведенными струйным методом, необходимо вводить гипертонические кровезаменяющие жидкости.

Наилучшими современными кровезаменителями, обладающими одновременно противошоковым действием, являются декстран, полиглюкин и синкол.

Декстран представляет собой продукт жизнедеятельности бактерий *Leuconostoc mesenteroides*, синтезирующих из сахарозы питательной среды высокомолекулярное соединение типа полисахарида. В настоящее время синтезировано два отечественных препарата типа декстрана — полиглюкин (ЦОЛИПК) и синкол (ЛИПК).

В клинической практике применяется 6% раствор полиглюкина на 0,85% растворе хлористого натрия. Обладая высокой вязкостью (2,3—3,1) и, следовательно, высоким коллоидно-осмотическим давлением (60—90 мм H₂O), полиглюкин с молекулярным весом порядка 60 000 — 90 000 отличается высоким гемодинамическим действием, осуществляемым путем увеличения объема циркулирующей крови за счет притока тканевой жидкости в сосудистое русло. Доказано, что переливание полиглюкина почти в 2 раза повышает окислительные процессы в тканях за счет улучшения гемодинамических показателей, способствуя компенсации постгеморрагической гипоксии.

Полиглюкин задерживается в организме в течение 5—6 дней после переливания, а в органах ретикулогистиоцитарной системы — до 6—8 недель.

Для получения гемодинамического эффекта: повышения артериального давления, вывода больного из шокового состояния необходимо переливать не менее 0,5—0,8 л полиглюкина. При острой травме с кровопотерей инфузия полиглюкина производится первоначально струйно, под контролем артериального давления. При подъеме систолического давления до 100—110 мм, а диастолического до 50—60 мм переходят на капельный метод с тем, чтобы в случае повторного падения артериального давления вновь перейти на струйный. Общая доза перелитого раствора полиглюкина достигает 1—1,5 л, максимум 2—3 л. Клинические наблюдения, помимо высоких качеств полиглюкина как плазмозаменителя, обладающего противошоковым действием, установили его ареактивность даже при переливании больших доз. В этом заключается неосценимое преимущество полиглюкина перед другими кровезаменяющими жидкостями. Аналогичными полиглюкину свойствами обладает синкол, представляющий собой 6% раствор гидролизованного декстрана в 0,9% растворе хлористого натрия.

Если кровопотеря и степень анемии невелики (содержание гемоглобина не ниже 8 г%, или 50 единиц), то можно ограничиться переливанием одного полиглюкина (в количестве не менее 0,5 л) с целью вывести больного из шокового состояния. При более резкой степени анемизации (содержание гемоглобина ниже 8 г%) следует после введения 0,5—0,7 л полиглюкина перейти на гемотрансфузию. В случае, если больной резко анемизирован, но не находится в шоковом состоянии (систолическое давление выше 110 мм), предпочтительно с самого начала производить переливание цельной крови или эритроцитной массы. Заслуживает внимания применение нового препарата железодекстрана — имферона. В зависимости от степени анемии и веса больного вводится от 6 до 96 мл имферона, что соответствует 0,3—4,8 г железа.

ХРОНИЧЕСКАЯ ПОСТГЕМОМРАГИЧЕСКАЯ АНЕМИЯ

Хроническая постгеморрагическая анемия развивается в результате либо однократной, но обильной кровопотери, либо незначительных, но длительных повторных кровопотерь (рис. 38).

Чаще всего хроническая постгеморрагическая анемия наблюдается при кровотечениях из желудочно-кишечного тракта (язва, рак, геморрой), почечных, маточных. Даже оккультные кровопотери при язвенных или неопластических процессах в желудочно-кишечном тракте или ничтожные геморроидальные кровотечения, повторяющиеся изо дня в день, способны привести к тяжелому малокровию.

Зачастую источник кровотечения настолько незначителен, что он остается нераспознанным. Чтобы представить себе, каким образом малые кровопотери могут способствовать развитию значительной анемии, достаточно привести следующие данные: суточное количество алиментарного железа, необходимое для поддержания баланса гемоглобина в организме, составляет для взрослого человека около 5 мг. Это количество железа содержится в 10 мл крови.

Следовательно, ежедневная потеря при дефекации 2—3 чайных ложек крови не только лишает организм его суточной потребности в железе, но с течением времени приводит к значительному истощению «железного фонда» организма, в результате чего развивается тяжелая железodefицитная анемия.

При прочих равных условиях развитие малокровия произойдет тем легче, тем меньше в организме запасы железа и чем больше (в общей сложности) кровопотеря.

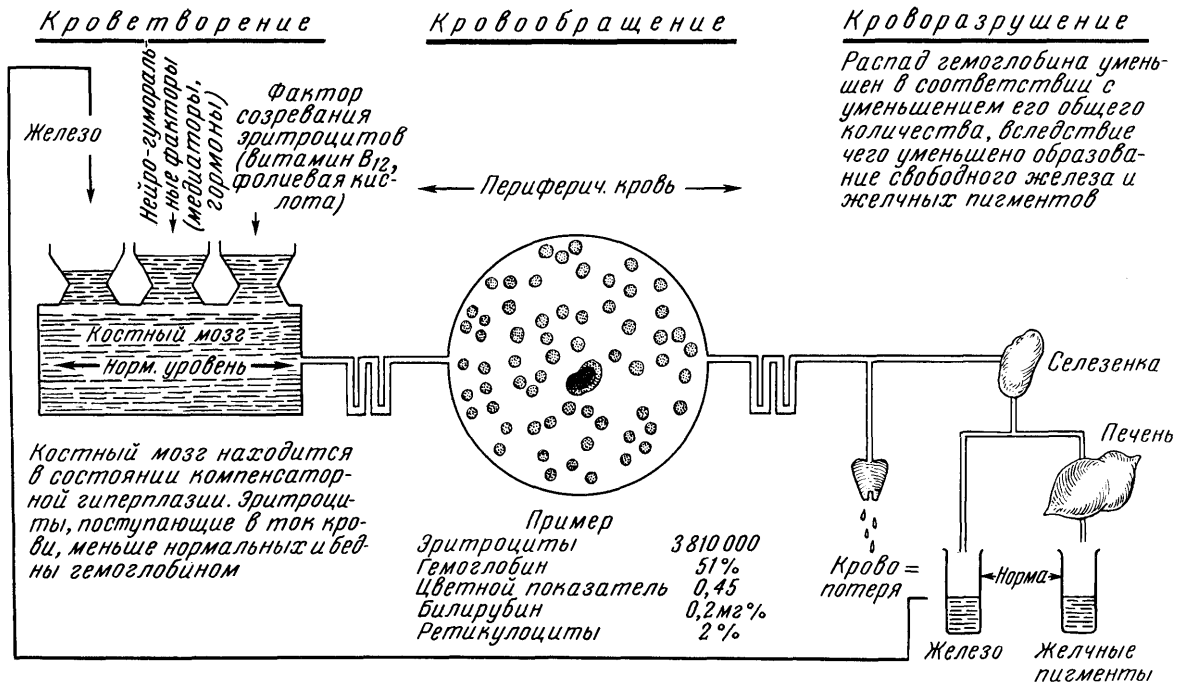


Рис. 38. Кроветворение и кроворазрушение при постгеморрагической анемии.

Клиника. Жалобы больных сводятся в основном к резкой слабости, частым головокружениям и соответствуют обычно степени анемии. Иногда, однако, поражает несоответствие между субъективным состоянием больного и его внешним видом.

Внешний вид больного очень характерен: резкая бледность с восковидным оттенком кожи, бескровные слизистые губ, конъюнктив, лицо одутловато, нижние конечности пастозны, иногда в связи с гидремией и гипопротейнемией развиваются общие отеки (анасарка). Как правило, больные анемией не истощены, если только истощение не вызвано основным заболеванием (рак желудка или кишечника). Отмечаются анемические сердечные шумы, чаще всего выслушивается систолический шум на верхушке, проводящийся на легочную артерию; на яремных венах отмечается «шум волчка».

Картина крови. Картина крови характеризуется железодефицитной анемией с резким снижением цветного показателя (0,6—0,4); дегенеративные изменения эритроцитов превалируют над регенеративными; гипохромия и микроцитоз, пойкилоцитоз и шизоцитоз эритроцитов (табл. 18); лейкопения (если нет особых моментов, способствующих развитию лейкоцитоза); сдвиг нейтрофильного ряда влево и относительный лимфоцитоз; количество тромбоцитов нормально или несколько понижено.

Следующая фаза болезни характеризуется упадком кроветворной деятельности костного мозга — анемия принимает гипорегенераторный характер. При этом наряду с прогрессирующим развитием малокровия наблюдается повышение цветного показателя, который приближается к единице; в крови отмечаются анизоцитоз и анизохромия: наряду с бледными микроцитами встречаются более интенсивно окрашенные макроциты.

Сыворотка крови больных хронической постгеморрагической анемией отличается бледной окраской вследствие уменьшенного содержания билирубина (что указывает на пониженный распад крови). Особенно сильно хронической постгеморрагической анемии является также резкое снижение уровня сывороточного железа, определяемого нередко лишь в виде следов.

Костномозговое кроветворение. В острых случаях у здоровых до того лиц чаще наблюдается нормальная физиологическая реакция на кровопотерю с выработкой вначале незрелых, полихроматофильных элементов, а затем зрелых, вполне гемоглобинизированных эритроцитов. В случаях повторных кровотечений, приводящих к истощению «железного фонда» организма, отмечается нарушение эритропоэза в фазе гемоглобинизации нормобластов. В результате часть клеток гибнет, «не успев расцвести», или же поступает в периферическую кровь в виде резко гипохромных пойкилоцитов и микроцитов. В дальнейшем, по мере того как анемия приобретает хроническое течение, первоначальная интенсивность эритропоэза падает и сменяется картиной его угнетения. Морфологически это выражается в том, что нарушаются процессы деления и дифференциации эритронормобластов, в результате чего эритропоэз принимает макронормобластический характер.

Описанные функциональные нарушения кроветворения обратимы, поскольку речь идет о гипорегенераторном (не гипопластическом) состоянии костного мозга (см. Гипорегенераторные анемии).

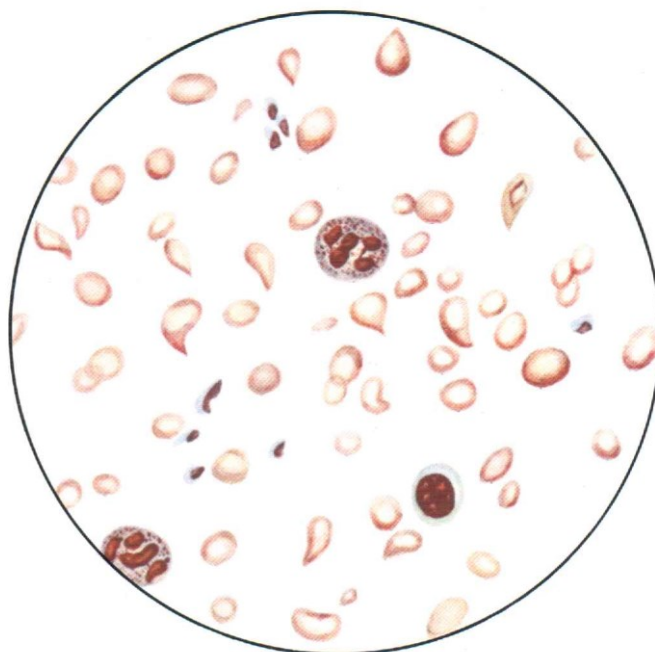


Табл. 18. Картина крови при хронической постгеморрагической анемии с пониженной регенерацией. Резкие дегенеративные изменения со стороны эритроцитов; гипохромия; анизо- и пойкилоцитоз; шизоцитоз (шизоциты — мелкие обрывки)

Лечение. В случаях, когда это возможно, наилучшим методом лечения является удаление источника кровопотери, например иссечение геморроидальных узлов, резекция желудка при кровоточащей язве, экстирпация фиброматозной матки и т. п. Однако радикальное излечение основного заболевания не всегда возможно (например, при иноперабельном раке желудка).

Для стимуляции эритропоэза, а также в качестве заместительной терапии необходимо производить повторные гемотрансфузии, предпочтительно в виде переливаний эритроцитной массы. Дозировка и частота переливаний крови (эритроцитной массы) различны в зависимости от индивидуальных условий; в основном они определяются степенью анемизации и эффективностью терапии. При умеренной степени анемизации рекомендуются переливания средних доз: 200—250 мл цельной крови или 125—150 мл эритроцитной массы с интервалом в 5—6 дней.

При резкой анемизации больного гемотрансфузии производятся в большей дозировке: 400—500 мл цельной крови или 200—250 мл эритроцитной массы с интервалом в 3—4 дня.

Очень важно назначение железа. Лечение железом проводится согласно общим правилам лечения железодефицитных анемий (см. ниже).

Терапия витамином В12 при железодефицитных постгеморрагических анемиях показана при гипорегенераторных формах, протекающих с макронормобластическим типом эритропоэза и макроплазией эритроцитов.

АНКИЛОСТОМНАЯ АНЕМИЯ

К анемиям постгеморрагического типа относится анемия, вызываемая паразитическими червями из класса нематод — анкилостомидами.

Своеобразие этого заболевания и значительное распространение анкилостомидозов в южных широтах служат основанием для отдельного описания этой формы анемии.

В СССР анкилостомидозы известны в некоторых районах Грузии (Абхазия, Аджария), Азербайджана, Туркмении. Географическое распространение анкилостомидозов связано с климатическими и почвенными условиями и обуславливается биологическими особенностями личинок анкилостом, претерпевающих свое развитие в земле (геогельминты).

Заражение человека, как показал на самом себе Loos (1898), происходит путем проникновения личинок паразита через неповрежденную кожу.

В дальнейшем личинки прodeлывают сложную миграцию (аналогичную миграции личинок аскарид). В двенадцатиперстной кишке они превращаются в половозрелых особей, которые фиксируются к стенке кишечника и глубоко внедряются в подслизистую оболочку своим головным концом, снабженным ротовой полостью с тремя парами острых кутикулярных зубов. Разрыхляя ткани при активных передвижениях и разрушая кровеносные сосуды подслизистой, анкилостомы способствуют одновременно развитию кровотечений и внедрению вторичной инфекции.

Клиника. Патогенность анкилостом обусловлена в первую очередь травматизацией тех тканей (кожа, легкие, кишечник), через которые проходит паразит. Наибольшее значение имеет поражение кишечника, которое клинически протекает под видом то острого желудочно-кишечного заболевания, то хронического энтерита. В одних случаях преобладают болевые явления, дающие картину язвенной болезни, в других развивается прогрессирующее истощение с анемией и отеками, приводящее к гибели больных.

Больные жалуются на ряд диспепсических явлений (поносы), иногда пощипывание языка и приступы внезапного голода, сопровождающиеся геофагией — желанием есть землю, глину, мел, уголь, золу. По мере развития малокровия присоединяются общая слабость, головокружение, шум в ушах, одышка и сердцебиение при движениях. Больные обычно бледны; лицо их одутловато. В тяжелых случаях развиваются общие отеки и водянка полостей (так называемая водная кахекия — *cachexia aquensis*). Среди лиц, проживающих в эндемических областях, пораженных анкилостомидозом с детского возраста, встречаются случаи нанизма — физической, а иногда и психической отсталости. Поведение больного характеризуется общей вялостью, апатией, безразличным отношением к окружающему.

Анкилостомная анемия протекает по типу железодефицитной анемии — с низким цветным показателем (0,5—0,4), микроцитозом, гипосидеремией и умеренным ретикулоцитозом. В тяжелых случаях содержание гемоглобина падает до 10—8 единиц. Количество эритроцитов снижается в меньшей степени и редко бывает ниже 1 000 000. Встречаются эритроциты с базофильной пунктиацией и полихроматофилы. Картина белой крови характеризуется умеренным лейкоцитозом и высокой эозинофилией (описана эозинофилия до 74%). При тяжелой анемии, присоединяющемся сепсисе или интеркуррентном заболевании эозинофилия исчезает, а лейкопения сменяется нейтрофильным лейкоцитозом. Под влиянием лечения (дегельминтизация, препараты железа) картина крови приходит в норму. Признаков повышенного гемолиза не отмечается.

Патогенез. Патогенез анкилостомной анемии связан с потерей крови. Как установлено, анкилостомы выделяют особый гирудиноподобный секрет, препятствующий свертыванию крови, что способствует постоянному кровотечению из поврежденных участков слизистой кишечника.

Степень анемии находится в прямой зависимости от интенсивности инвазии (об этом с известной степенью достоверности можно судить по количеству яиц в испражнениях). Анкилостомы могут поглощать довольно большое количество крови. По Le Dantec, присутствие 200 паразитов в кишечнике сопровождается ежедневной потерей 100 мл крови. По другим данным (Nishi), одна анкилостома, производя 160 сосательных движений в минуту, поглощает за сутки около 1 мл крови.

Встречающиеся практически здоровые носители анкилостом свидетельствуют о существовании известной невосприимчивости макроорганизма. Вообще состояние макроорганизма, в частности условия его питания, имеет важное значение.

Наличие сопутствующей алиментарной недостаточности (или авитаминоза), присоединение сепсиса резко ухудшают состояние больного.

Диагноз. Диагноз ставится на основании обнаружения типичных яиц анкилостом в фекалиях или дуоденальном соке; в последнем макроскопически можно обнаружить и живые половозрелые особи (наше наблюдение, 1929).

При отрицательном результате копрологического исследования (при малом количестве яиц в испражнениях) производят посев испражнений, лучше всего на животный уголь в условиях темноты, достаточного количества влаги и при температуре не выше 30°. Через 3—4 дня из яиц вылупляются характерные подвижные личинки, способные вызвать заражение. Необходимо помнить о первоначальном скрытом периоде инвазии, когда паразиты еще не откладывают яиц и присутствие их в организме выявляется лишь повышенной эозинофилией. В этих случаях предпочтительнее исследовать дуоденальный сок больного на присутствие яиц и самих паразитов.

Лечение. Специфическими гельминтоцидными средствами против анкилостомидоза являются четыреххлористый углерод, тетрахлорэтилен, хеноподиевое масло, тимол, гептилрезорцин². Противопоказаниями к дегельминтизации являются: тяжелая сердечная декомпенсация, почечная недостаточность, беременность.

Противоглистное лечение при анкилостомидозе требует тщательного соблюдения правил дозировки, режима и диеты (исключение жирной пищи, абсолютное воздержание от алкогольных напитков). В случаях выраженной анемии (содержание гемоглобина ниже 50 единиц) дегельминтизацию проводят после предварительного антианемического лечения.

Поскольку анкилостомная анемия, связанная с длительными кровопотерями, является железодефицитной, основное патогенетическое лечение ее заключается в назначении препаратов железа. Прием железа продолжают и после дегельминтизации до восстановления нормальной картины крови. Ежедневный прирост гемоглобина под влиянием лечения железом составляет 1—2,5 единицы, а после дегельминтизации — до 3 единиц (А. Г. Алексеев, 1949).

Наилучшие результаты получаются от применения внутривенно вводимых препаратов железа (типа ферковена). На XI Международном конгрессе гематологов в Сиднее (1966) Patel и Tulloch сообщили о благоприятных результатах лечения больных анкилостомной анемией препаратом железодекстрана — имфероном. По наблюдениям авторов, однократное внутривенное вливание имферона в максимальной дозе излечивало от анемии и восполняло резервы железа в организме.

При тяжелых анемиях, сопровождающихся общим истощением, отеками, показаны переливания крови (по 250 мл через 4—5 дней).

ЖЕЛЕЗОДЕФИЦИТНЫЕ АНЕМИИ

Группа железодефицитных анемий объединяет многочисленные, различной этиологии анемические синдромы, основным патогенетическим фактором которых является недостаток железа в организме (сидеропения, гипосидероз).

Гипосидероз в широком смысле этого слова означает не только анемию на почве нарушения гемоглобинообразования. Истощение тканевых резервов железа приводит к расстройству окислительно-восстановительных процессов в тканях, что выражается в виде трофических нарушений со стороны эпителиальных покровов кожи (сухость), ногтей (ненормальный рост, койлонихия), волос (выпадение) и слизистых оболочек — языка (атрофический глоссит), пищевода (дисфагия), носоглотки (зловонный насморк — атрофический ринит, озена), извращении вкуса (геофагия, *pica chloratica*) и обоняния.

Причинами развития гипосидероза могут быть как экзогенные факторы — алиментарная недостаточность железа, так и эндогенные причины (рис. 39а).

Примером экзогенной недостаточности железа могут служить **анемия недоношенных детей**, наблюдаемая в первые 3—4 месяца жизни, и **алиментарная железо-дефицитная анемия детей** в возрасте 6—18 месяцев, редко позже, находящихся на однообразном молочном питании, особенно при искусственном вскармливании коровьим или козьим молоком. Предрасполагающим фактором в развитии железодефицитных анемий раннего детского возраста является врожденный дефицит железа у детей, родившихся от анемичных матерей с истощенными запасами железа.

В редких случаях экзогенная недостаточность железа может встречаться и у взрослых при общем недостаточном питании или при длительном соблюдении диеты (например, молочной) с ограниченным содержанием железа.

Значительно чаще встречаются случаи эндогенной недостаточности железа. Основной причиной эндогенного гипосидероза являются либо повышенные потери, либо повышенное потребление, либо недостаточное усвоение железа.

Повышенные потери железа наблюдаются главным образом при патологических кровопотерях, особенно повторных, длительных и значительных. Физиологические кровопотери — менструации — при нормальном балансе железа в организме не ведут к гипосидерозу. Однако при наличии дополнительных факторов (ахлоргидрии, поносов), нарушающих усвоение экзогенного (пищевого, лекарственного) железа, и нормальные месячные кровопотери могут служить причинным фактором, приводящим к истощению «железного фонда» организма и развитию железодефицитной анемии.

Повышенное потребление железа в физиологических условиях происходит в периоды роста, а у женщин — в

² Методику дегельминтизации при анкилостомидозе см. в руководстве И. А. Кассирского и Н. Н. Плотникова «Болезни жарких стран». М., 1964.

периоды беременности, лактации. И в этих случаях, как правило, не отмечается явлений гипосидероза. Последнее, однако, в порядке исключения могут развиваться при наличии дополнительных факторов, например низкого исходного уровня резервного, resp. тканевого, железа, что в свою очередь может наблюдаться в связи с имеющимися место кровопотерями, поносами и т. п. Факторами, предрасполагающими к развитию железодефицитной анемии, являются также либо чрезмерный рост, либо (у девочек) дизовариальные меноррагии, либо (у женщин) повторные роды, метроррагии и т. п. В этих случаях генез «железной недостаточности» связан как с ненормально повышенным расходом железа, так и с патологически повышенной кровопотерей.

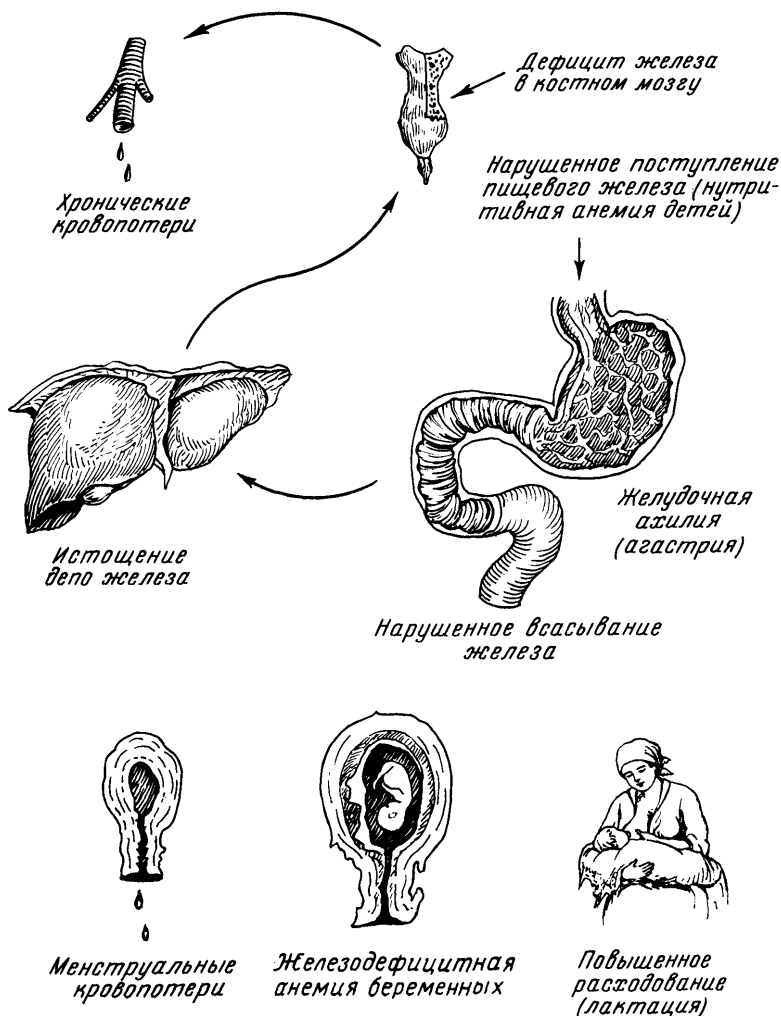


Рис. 39а. Причинные факторы развития железодефицитной анемии.

Дефицит железа может развиваться и на почве потерь железа при усиленной потливости (в условиях тропической жары, работы в горячих цехах), не компенсируемой достаточным подвозом экзогенного (алиментарного) железа.

К патологическим состояниям, нередко сопровождающимся развитием эндогенной недостаточности железа, следует отнести различные, главным образом хронические, инфекции (туберкулез), интоксикации (азотемия), гиповитаминозы (особенно С-гиповитаминоз), гипотиреозы, злокачественные новообразования. Механизм развития гипосидероза при этих состояниях имеет более сложный характер.

Гипосидероз при С-гиповитаминозе связан с выпадением стабилизирующего влияния витамина С на легко усвояемое двухвалентное железо; гипосидероз при гипотиреозе — с общим нарушением обмена веществ, гипосидероз при азотемических состояниях — с экскреторным гастроэнтеритом, канкротный гипосидероз (при раке желудка) — с кровотечениями и нарушением желудочной фазы ионизации железа.

Еще более сложным представляется патогенез гипосидероза у хирургических больных, при раневом сепсисе. В этих случаях наряду с повышенным потреблением железа в тканях играет роль и фактор кровопотери.

К эндогенной недостаточности железа приводит и нарушение процесса ионизации железа (ахлоргидрия, дефицит витамина С) и нарушение кишечной абсорбции (энтерит, резекция кишечника).

В результате сочетанного влияния указанных факторов возникает состояние недостаточности железа в организме, определяемое по низкому уровню сывороточного железа (сидеропения) и гипохромии эритроцитов (низкий цветной показатель).

Характерной особенностью железodefицитных анемий является резкое снижение коэффициента насыщения трансферрина при нормальном содержании общего трансферрина и повышенном содержании свободного трансферрина (рис. 396). При этом отмечается известное закономерное соотношение между выраженностью клинических проявлений гипосидероза и степенью снижения коэффициента насыщения трансферрина.

Определяется также пониженное содержание билирубина плазмы.

Что касается размеров эритроцитов, то при «чистой» форме железodefицитной анемии преобладает микроцитоз. Наблюдаемая при некоторых патологических состояниях, в частности у больных хроническим энтеритом или с резецированным тонким кишечником, «биморфная» анемия гипохромного типа с макроцитозом эритроцитов указывает на сочетание гипосидероза с недостаточностью других факторов (витамина В₁₂, фолиевой кислоты).

Все железodefицитные анемии гипохромны.

ХЛОРОЗ

Не оспаривая того положения, что истинный хлороз девушек теперь представляет редкое заболевание, следует критически пересмотреть установившееся мнение о частоте хлороза в старые времена. Несомненно, что понятие «хлороз», так же как и понятие «пернициозная анемия», лет 60 назад рассматривали в более широком смысле; хлорозом называли, например, анкилостомную анемию («египетский хлороз», «хлороз шахтеров»). Отсутствие в старых историях болезни данных лабораторных исследований внушает законное сомнение в достоверности диагноза хлороза, который нередко ставился по одному внешнему виду больной. Между тем каждому клиницисту хорошо известен бледный, «хлоротичный» вид женщины, перенесшей острую кровопотерю. Особенно поразительно сходство с больными хлорозом имеют, по нашим наблюдениям, молодые девушки, страдающие малокровием на почве дизовариальных кровотечений.

Широкое применение лабораторных методов в наше время и улучшившаяся в связи с этим дифференциальная диагностика анемических состояний позволили по-новому осветить проблему хлороза.

В свете современных представлений понятие «хлороз» следует рассматривать не как самостоятельную нозологию, а как клинико-гематологический синдром, требующий в каждом конкретном случае раскрытия индивидуальной этиологии. Диагноз «хлороз» может быть сохранен (и то условно) лишь для случаев гипохромной анемии у девушек и женщин, полностью соответствующих классическим описаниям, где при самом тщательном исследовании не удастся обнаружить конкретной причины малокровия.

Фактически хлороз в настоящее время не «исчез», он лишь растворился в массе железodefицитных анемий различной этиологии и патогенеза.

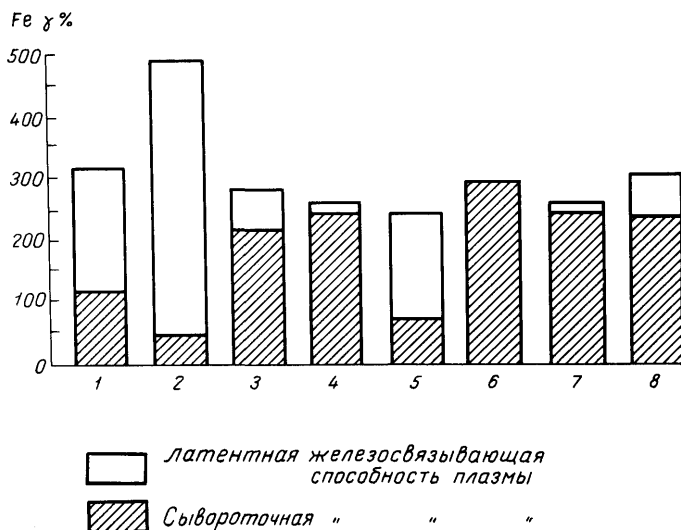


Рис. 396. Сывороточное железо, латентная и общая железосвязывающая способность плазмы при различных заболеваниях (по Ю. А. Ливандовскому).

1 — норма; 2 — железодефицитная анемия; 3 — гемолитическая анемия; 4 — анемия Бирмера; 5 — инфекция; 6 — гемохроматоз; 7 — гемосидероз; 8 — острый гепатит.

Ранний (ювенильный) хлороз

Ранний, ювенильный, хлороз встречается исключительно у девушек в возрасте 15—20 лет³. Известны случаи заболеваний среди членов одной и той же семьи. Женщины, страдавшие ранним хлорозом в молодости, к 30—40 годам вновь обнаруживают все признаки хлороза в несколько иной форме.

Клиника. Начало развития болезни трудно установить; обычно хлороз проявляется ко времени полового созревания. Первые симптомы: физическая усталость и психическая вялость, отвращение к труду, сердцебиение, шум в ушах, постоянная сонливость и т. п.

В дальнейшем развивается характерная «алебастровая» бледность покровов, часто с зеленоватым оттенком (отсюда название «хлороз»). Характерно отсутствие пигментации кожи от загара. Иногда больные производят впечатление цветущих девушек благодаря хорошей упитанности и румянцу на щеках; последнее объясняется тонкостью кожи и выраженными вазомоторными реакциями. Для больных хлорозом характерны извращения вкуса (геофагия, *pica chlorotica*) и обоняния; аппетит или понижен, или быстро утоляется при первом же приеме пищи; часто наблюдается тошнота, иногда рвота; как правило, у больных бывают запоры. Исследование желудочного сока нередко обнаруживает повышенную кислотность. Описаны сочетания раннего хлороза с язвой желудка или (чаще) двенадцатиперстной кишки.

Со стороны сердечно-сосудистой системы органических изменений не отмечается. Выслушиваемый на верхушке или на основании сердца систолический шум имеет функциональный характер и исчезает вместе с устранением анемии. На яремных и бедренных венах выслушивается шум волчка, что объясняется гидремией и повышенной скоростью кровотока.

Менструальный цикл нарушен: наблюдается олигоменорея или аменорея. Гипофункция половых желез сочетается с анатомической гипоплазией яичников и матки при нормальном развитии молочных желез. Вторично возникающая гипофункция щитовидной железы обуславливает психическую вялость и склонность к отекам. Сравнительно редко при раннем хлорозе (чаще при позднем хлорозе) встречаются трофические изменения со стороны ногтей и волос.

Картина крови. Наиболее характерной особенностью крови при хлорозе является гипохромия — резкое понижение содержания гемоглобина в каждом эритроците при нормальном или незначительно пониженном их количестве. В тяжелых случаях гемоглобин снижается до 30—20 единиц, падение же числа эритроцитов ниже 3 000 000 — 2 000 000 является редкостью. Таким образом, цветной показатель при хлорозе резко понижен — до 0,5—0,4 и даже ниже. В мазке эритроциты бледные; встречается много эритроцитов в виде колец (аннулоциты), пессариев и т. п. При резкой анемии отмечаются выраженный пойкилоцитоз и анизоцитоз эритроцитов, причем преобладают микроциты с диаметром 5—6 мкм. и объемом 55—60 мкм³. Количество лейкоцитов нормально или слегка повышено за счет увеличения нейтрофилов, иногда со сдвигом влево до метамиелоцитов и миелоцитов; характерна лимфопения. Количество кровяных пластинок иногда повышено.

Тщательный анализ крови открывает характерную для хлороза гипохромную эритроцитоз, притом и в латентных случаях, протекающих без клинических симптомов, с нормальным (или даже повышенным) количеством эритроцитов (полиглобулическая форма хлороза).

Сыворотка крови при хлорозе бледная, что указывает на пониженное содержание билирубина, количество железа в крови уменьшено, понижен также уровень белков плазмы и минеральных солей. Резистентность эритроцитов не нарушена. В пунктате костного мозга наблюдается активная эритронормобластическая реакция.

Нормальная секреторная функция желудка отличает истинный хлороз от сходных «хлоранемических» состояний, протекающих с желудочной ахилией. Развитие хлороза, таким образом, не может быть связано с нарушенной ассимиляцией железа в желудочно-кишечном тракте.

Диагноз. Диагноз ювенильного хлороза может быть поставлен лишь в том случае, когда: 1) налицо симптоматика гипосидероза (трофические нарушения, *pica chlorotica* и пр.), 2) исключается всякая видимая причина анемизации.

³ Описывавшийся старыми авторами хлороз у юношей (так называемый хлорозоид) носил нетипичный и временный характер.

Дифференциальный диагноз следует проводить с симптоматическими железододефицитными анемиями. Последние могут быть вызваны следующими причинами: 1) кровопотерями — видимыми и occultными; особое внимание следует обращать на меноррагии; наличие последних позволяет отвергнуть хлороз; 2) ахлоргидрией (последняя чаще встречается при позднем хлорозе); 3) наличием хронической инфекции. Практическое значение может иметь туберкулезная интоксикация, исходящая из клинически не распознанного очага. Туберкулезная хлоранемия, как и другие симптоматические хлоранемии, отличается от истинного хлороза не столь низким цветным показателем, больные обнаруживают признаки пониженного питания (что не свойственно классическому хлорозу). Указанные признаки имеют относительное значение.

Окончательный диагноз туберкулезной хлоранемии ставится (или отвергается) в зависимости от положительных (или отрицательных) результатов соответствующих исследований — рентгенологического, бактериоскопического и туберкулиновых проб.

Патогенез и этиология. Ввиду развития учения о «железной недостаточности» патогенез хлороза связывают с нарушением процессов ассимиляции и утилизации железа в организме. В отличие от классических описаний хлороза как «генуинной» болезни, возникающей у девушек в пубертатном периоде вне связи с какой-либо конкретной этиологией, в свете современного учения о «железной недостаточности» организма хлороз нужно рассматривать как синдром, возникающий в результате сочетанного влияния эндогенных факторов — повышенной потребности и повышенного расходования железа в период роста и полового созревания девушки, и экзогенных анемизирующих факторов. В этих условиях и нормальные физиологические кровопотери — менструации и влияние эстрогенных гормонов могут оказаться анемизирующими факторами. Безусловное значение следует придавать врожденной недостаточности железа, развивающейся в тех случаях, когда организм матери, страдающий хлорозом (хлор-анемией), не в состоянии обеспечить растущий плод достаточным запасом железа. Большое влияние на развитие хлороза (хлор-анемии) оказывают и неблагоприятные факторы внешней среды: условия питания — неполноценный рацион железа, особенно в период кормления молоком в раннем детстве, а также хронические инфекции (туберкулез).

Широкое внедрение в клиническую практику современных рентгеновских и лабораторных методов исследования сыграло решающую роль в распознавании туберкулезной природы хлоранемии (трактовавшейся в «дорентгеновскую» эру как «генуинный» хлороз).

Поздний хлороз («эссенциальная» железододефицитная анемия)

В отличие от раннего хлороза поздняя форма хлороза выявляется у женщин между 30 и 50 годами, иногда непосредственно перед наступлением климакса. Естественно, что зрелый возраст больных поздним хлорозом накладывает своеобразный отпечаток на течение болезни.

Патогенез. Первоначально основным патогенетическим фактором в развитии «эссенциальной» хлоранемии у пожилых женщин считалась желудочная ахилия.

Бесспорно, отсутствие в желудочном соке свободной соляной кислоты, необходимой для ионизации пищевого железа, в известной мере ограничивает всасывание железа на уровне тонкого кишечника. Последующие, однако, клинические и статистические наблюдения, а также современные исследования с применением цито-биохимических, радиологических (при помощи изотопов) и электронномикроскопических методов позволяют отвергнуть первичную роль желудочной ахилии в патогенезе «эссенциальной» железододефицитной анемии.

Самый факт развития железододефицитной анемии почти исключительно у менструирующих женщин и особенно у женщин, страдающих патологически обильными кровопотерями (в связи с дисфункцией яичников, фиброматозом матки и т. д.), позволяет рассматривать желудочную ахилию, точнее ахлоргидрию, лишь в качестве дополнительного фактора к основной анемизирующей причине — кровопотере. Это тем более вероятно, что синдром железододефицитной анемии наряду с признаками общего гипосидероза (койлонихия, выпадание волос, спазм пищевода, *pica chlorotica*) может встречаться и у женщин с нормальной и даже с повышенной кислотностью желудочного сока.

В свете современного учения о существовании кишечного барьера («мукозального блока»), ограничивающего абсорбцию алиментарного железа, нарушение ионизации железа на уровне желудка не имеет самостоятельного патогенетического значения. Лишь присоединение поносов (в связи с желудочной и особенно с панкреатической ахилией) или сокращение всасывательной поверхности желудка и в особенности кишечника (пострезекционные состояния) может иметь реальное значение в развитии «железной недостаточности» организма.

Патогенетическая роль ахилии (ахлоргидрии) в возникновении анемии еще более умаляется современными исследованиями (Waldenstrom, O. П. Лаврова, 1960), показавшими, что наряду со случаями органической, гистаминоустойчивой ахилии (на почве гастрита и т. п.) существует функциональная, обратимая ахилия (ахлор-

гидрия), возникающая вторично, на почве анемии, и сменяющаяся состоянием активной желудочной секреции после успешного противонаемического лечения.

Таким образом, на современном этапе наших знаний желудочная ахилия (ахлоргидрия) может быть признана как фактор, играющий лишь «подсобную» роль в генезе и стабилизации анемического состояния.

Клиника. Клиника так называемой эссенциальной железодефицитной анемии во многом напоминает клинику ювенильного хлороза, но имеются и некоторые отличия.

Наряду с классической *pica chlorotica* и геофагией больных часто беспокоят болезненные ощущения в языке и в полости рта, связанные с воспалительными и атрофическими изменениями слизистой, а также извращенное чувство обоняния (по отношению к бензину и т. п.).

Pica chlorotica усиливается во время менструаций и при беременности. Исследование желудочного сока при поздней форме хлороза нередко обнаруживает повышенную кислотность (так же, как и при ювенильном хлорозе).

Типичными симптомами позднего хлороза являются нарушения трофики: волосы секутся, выпадают; наблюдаются повышенная ломкость и характерное искривление ногтей, в результате чего поверхность их становится вогнутой (так называемые ложкообразные ногти, или койлонихия).

Иногда наблюдается синдром сидеропенической дисфагии, описанный под названием «*disphagia amyotactica*» русскими учеными Г. И. Россоломо и В. М. Бехтеревым в 1900—1901 гг., т. е. на 14 лет раньше Plummer и на 20 лет раньше Vinson, описавших впоследствии этот синдром.

Больные жалуются на затруднение глотания сухой и твердой пищи и даже слюны, сопровождающееся мучительными спазмами, особенно в ночное время. Больные вынуждены тщательно разжевывать твердую пищу. Вследствие частых поперхиваний они предпочитают есть медленно и в одиночестве. Эзофагоскопия и рентгенологическое исследование глотки и пищевода (при условии их тугого заполнения густой контрастной массой) обнаруживают спастическое сужение начальной части пищевода (не ниже 20 см от края верхних резцов) и атонию мышц глотки, которая в виде мешочка нависает над суженным входом в пищевод, причем контуры пищевода остаются четкими и гладкими. При более тяжелом расстройстве глотания определяется стойкое сужение просвета начальной части пищевода до трети его диаметра на протяжении почти 1 см.

Непосредственной причиной развития дисфагии является атрофия слизистой пищевода и возникновение в ней трещин, вызывающих болезненное глотание, а также выпадение секреции слизистой глотки и пищевода, облегчающей скольжение пищевого комка.

Связь дисфагии с сидеропенией подтверждается положительными результатами лечения больных железом: дисфагия исчезает наряду с повышением гемоглобина и возвращением железа плазмы к нормальному уровню.

Описаны наблюдения, когда дисфагия продолжалась в течение 33 лет. Рецидивы дисфагии возникают в связи с рецидивами малокровия (сидеропении). В редких случаях сидеропеническая дисфагия, приводящая к нарушению питания и истощению, может явиться причиной летального исхода (наблюдение А. Н. Крюкова).

Строгой закономерности между анемией и степенью дисфагии не отмечается. Более постоянна зависимость дисфагии от низкого содержания железа в плазме крови (железо плазмы, по нашим наблюдениям, падает до 28% и ниже). Известны случаи дисфагии на почве сидеропении при нормальном составе крови (гемоглобин 70 единиц).

Вообще случаи «скрытого» гипосидероза, протекающие без анемии, но с симптомами тканевой недостаточности железа (койлонихия, спазм пищевода, *pica chlorotica*, *ozaena*), нередко предшествуют симптомам малокровия.

Картина крови. Для позднего хлороза характерна гипохромная анемия с цветным показателем 0,5—0,6 и ниже. Количество эритроцитов не всегда понижено; оно может быть нормальным и даже повышенным — до 6 000 000 и более («полиглобулическая форма»), преобладают микроциты. Наблюдаются изменения эритроцитов в виде пойкилоцитоза, шизоцитоза, базофильной пункции, полихроматофилов. Количество лейкоцитов и тромбоцитов нормально.

Сыворотка крови бледная. Уровень железа крови ниже нормы. Отмечаются гипохолестеринемия и гипопротейнемия (при нормальном соотношении белковых фракций).

Иногда наблюдается выраженный макроцитарный сдвиг, и анемия принимает «биморфный» характер, что указывает на присоединение В₁₂-(фолиево)-витаминной недостаточности.

Костномозговое кроветворение. В костномозговом пунктате преобладают базофильные пронормобласты и микронормобласты.

У отдельных больных, дающих переход микроцитарной гипохромной анемии в макроцитарную гипохромную анемию, можно отметить появление в костном мозгу макронормобластов.

Лечение. Патогенетическое лечение состоит в назначении препаратов железа. Лечение железом проводят по общим правилам, не исключая и дней менструации, до получения положительного эффекта. В дальней-

шем рекомендуется периодически повторять приемы железа с профилактической целью, особенно весной и осенью, когда обычно возникают рецидивы.

Терапию железом необходимо сочетать с диетой, богатой белками и витаминами.

Большую роль в профилактике и лечении хлороза играют общие гигиенические мероприятия: подвижной образ жизни, физкультура, прогулки на свежем воздухе. Особенно полезен для таких больных озонированный воздух (хвойный лес), а также пребывание в горах. Лечение горным воздухом целесообразно сочетать с лечением минеральными железистыми водами (в Железноводске).

Лечение сидеропенической дисфагии заключается в длительном — до 2—3 месяцев — приеме препаратов железа. При макроцитарном типе анемии назначают дополнительно препараты витамина В₁₂.

СИМПТОМАТИЧЕСКИЕ ЖЕЛЕЗОДЕФИЦИТНЫЕ АНЕМИИ, ХЛОРАНЕМИИ

Симптоматическая железодефицитная анемия развивается на фоне определенного этиологического фактора: хронического энтерита, хронического нефрита (хлоранемия «брайтиков»), в связи с резекцией желудка (агастрическая хлоранемия), оккультными кровопотерями (при грыже пищеводного отверстия диафрагмы, «грыжевая» анемия), злокачественными новообразованиями (канкрозный гипосидероз), хронической инфекцией (туберкулез).

Наиболее частой причиной развития симптоматической железодефицитной анемии следует признать систематические, явные или скрытые, кровопотери, приводящие к истощению «железного» фонда организма. «Скрытыми» обозначаются кровопотери из верхних отделов пищеварительного тракта, не улавливаемые обычными методами исследования.

Наблюдением Moore над здоровыми молодыми людьми (студентами-медиками) было показано, что ежедневное в течение 6 дней пероральное введение 15 мл конденсированной эритроцитной массы не выявляется обычными пробами (в том числе и гваяковой) на оккультное кровотечение. Такие же отрицательные результаты были получены при введении внутрь радиоактивного железа в виде кровяного мяса с меченым по железу гемоглобином (Walsh и др., 1955). На основании этих опытов можно прийти к заключению, что незначительные геморрагии (не более 15 мл эритроцитной массы, что соответствует примерно 2 столовым ложкам крови) из верхних отделов пищеварительного тракта могут не улавливаться обычными пробами. Следует учитывать и то, что содержащееся в крови железо почти полностью всасывается на уровне желудка и начальной части тонкого кишечника.

Введение в клиническую практику методики количественного определения теряемой через кишечник крови с помощью радиоактивного изотопа хрома (Cr^{51}) (см. выше) позволило конкретизировать размеры «оккультных» кровопотерь. Оказалось, что кровопотеря, достигающая даже 100 мл крови, может не давать симптомов макрокровотечения — ни дегтеобразного кала, ни рвоты типа кофейной гущи.

Помимо кровотечений и нарушений со стороны желудочно-кишечного тракта, наиболее частыми причинами, способствующими развитию и выявлению железодефицитной анемии, являются алиментарные факторы — недостаток пищевого железа и белка, беременности (особенно повторные), С-гиповитаминоз, гипотиреоз, гельминтозы, хронические паразитарные или бактериальные инфекции (туберкулез).

В развитии тяжелой анемии железодефицитного типа особенно следует подчеркнуть роль органического, железистого и плеврального туберкулеза. Хлоранемия на почве туберкулезной интоксикации может возникнуть и в начальной стадии легочного туберкулеза, особенно при его инфильтративных формах. В этих случаях анемия типа хлороза приобретает значение диагностического признака, обязывающего врача тщательно исследовать больного на туберкулез. Примером тяжелой железодефицитной анемии (хлоранемии) в начальной стадии легочного туберкулеза может служить описанное нами (1961) заболевание девушки, полностью имитировавшее картину классического девичьего хлороза и излеченное благодаря комплексной — антибактериальной и антианемической — терапии.

Механизм развития гипосидероза при туберкулезе, очевидно, связан с тем, что железо используется не на нужды эритропоэза, а на борьбу с инфекцией. Фиксируясь в тканях, железо участвует как катализатор окислительных процессов, повышающихся при лихорадочных состояниях, и как стимулятор ретикулогистиоцитарных элементов, вырабатывающих иммунные антитела. Дополнительными факторами, способствующими развитию гипосидероза у больных туберкулезом (помимо возможных легочных кровотечений), является пониженная абсорбция железа в желудочно-кишечном тракте (при поносах).

Анемия при грыже пищеводного отверстия диафрагмы («hiatus— anaemia»).

По литературным данным (Murphy и Hay, E. B. Сергель), у 50—70 % больных, главным образом женщин, страдающих грыжей пищеводного отверстия диафрагмы, наблюдается выраженная анемия железodefицитного типа.

Происхождение этой, так называемой хиатус-анемии до последнего времени было неясным.

В нашей клинике наблюдалось несколько больных пожилого возраста, преимущественно женщин, с фиксированной грыжей пищеводного отверстия диафрагмы с выхождением в грыжевой мешок кардиального отдела желудка (рис. 40), страдавших упорно рецидивировавшей гипохромной анемией. Одна из этих больных была доставлена в хирургическую клинику в обморочном состоянии с явлениями острого желудочно-кишечного кровотечения вследствие разрыва варикозно расширенных вен ущемленной слизистой пролабирующей части желудка.

Острое желудочно-кишечное кровотечение как проявление грыжи пищеводного отверстия диафрагмы отмечено и другими авторами.

Таким образом, представлявшаяся в течение многих лет загадочной «хиатус-анемия» в настоящее время расшифровывается в плане постгеморрагической анемии, связанной с частичным ущемлением фундального отдела и кровотечениями из варикозно расширенных вен желудка. В большинстве случаев, не сопровождающихся картиной острого желудочно-кишечного кровотечения, анемия вызывается постоянными мелкими, носящими оккультный характер кровопотерями, связанными с застойным кровообращением и возникновением венозных тромбов в коротких венах пролабирующей кардиальной части желудка.

По данным, полученным с помощью Cr^{51} , ежедневная потеря крови с калом составляет до 45 мл, т. е. 8 столовых ложек крови. Подобная кровопотеря за короткий срок может привести к катастрофической анемизации и гипосидерозу.

Железodefицитная анемия в тяжелой форме может наблюдаться и в связи с операциями на пищеводе. Речь идет об описанной нами (1956) тяжелой железodefицитной анемии, возникающей у некоторых больных в связи с операцией эзофагофундального анастомоза, производимой по поводу кардиоспазма. Своеобразие этой анемии заключается в том, что она развивается вскоре после операции наложения эзофагофундального соустья у лиц, которые до операции не только не обнаруживали признаков малокровия, но, напротив, отличались высокими показателями красной крови, по-видимому, за счет сгущения крови вследствие нарушенного всасывания жидкости и рвоты, характеризующих клинику кардиоспазма и расширения пищевода.

Характерной особенностью анемии, возникающей в связи с операцией эзофагофундального анастомоза, являются ее упорное, рецидивирующее течение и быстрый темп анемизации, развивающейся, как правило, через 2 месяца после проведенного курса лечения и восстановления близких к нормальным показателей крови. Эта особенность, как и постоянно положительная реакция на оккультное кровотечение, подтверждает основную роль кровотечений в развитии данной анемии.

Анемия носит выраженный железodefицитный характер и развивается иногда вслед за видимой меленой.

Согласно нашей концепции, патогенез малокровия при эзофагофундальном анастомозе близок к патогенезу малокровия, наблюдаемого при грыже пищеводного отверстия диафрагмы, в тех случаях, когда операция производится чреплевральным (трансторакальным) путем. При этом фундальная часть желудка, подтягиваемая к пищеводу, выводится в плевральную полость и подшивается к диафрагме. Таким образом создается искусственная послеоперационная диафрагмальная грыжа желудка, предрасполагающая к венозному застою и кровотечениям из варикозно расширенных вен фундального отдела желудка.

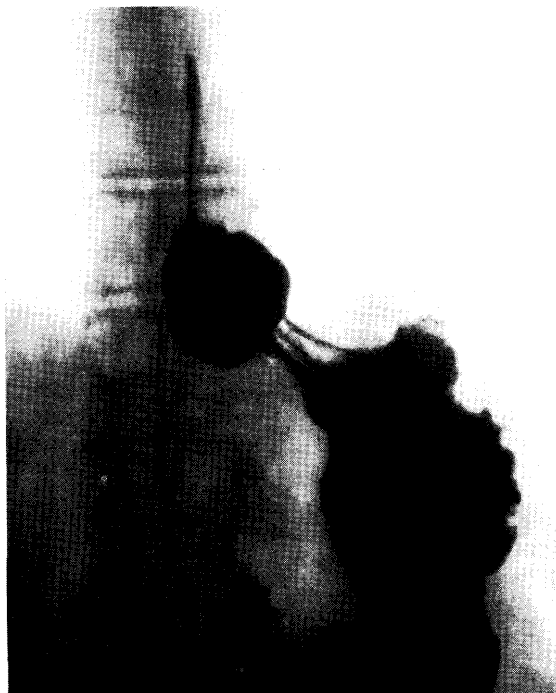


Рис. 40. Грыжа пищеводного отверстия диафрагмы (рентгенограмма).

Этот факт должен быть учтен как при рассмотрении показаний к операции, так и при выборе самой операции. Следует полностью согласиться с высказыванием Е. Л. Березова, подчеркивающего, что методом выбора в случаях операции эзофагофундостомии при кардиоспазме и кардиостенозе является чрезбрюшинный подход. Только там, где сужение захватывает весь нижний отдел пищевода и расширение начинается выше диафрагмы, операцию приходится проводить чрезплевральным путем.

ЛЕЧЕНИЕ ЖЕЛЕЗОДЕФИЦИТНЫХ АНЕМИЙ

Патогенетическим средством лечения железодефицитных анемий является железо.

Показаниями к лечебному применению железа являются все железодефицитные анемии, особенно хронические анемии на почве кровопотерь, протекающие с пониженным содержанием железа плазмы, что свидетельствует об истощении депо железа в организме.

Терапевтическая ценность железа при анемических состояниях определяется его преимущественным участием в процессе гемоглобинообразования, совершающемся в эритроблестах костного мозга.

При назначении железа внутрь следует учитывать состояние желудочно-кишечного тракта.

Для достижения терапевтического эффекта необходимо придерживаться следующих правил: 1) достаточная дозировка препарата; 2) прием железа в фазе наиболее активной желудочной секреции, т. е. после еды, причем лица с анацидным состоянием желудка должны запивать его разведенной соляной кислотой (15—25 капель на прием); 3) назначение железа в сочетании с аскорбиновой кислотой (способствующей стабилизации железа в более активной, двухвалентной форме) и панкреатином (предупреждающим кишечные расстройства); 4) достаточная длительность курса лечения — от 1 до 2 месяцев без перерыва (включая у женщин дни менструации). При необходимости следует проводить повторные курсы лечения меньшей продолжительности (двух-трехнедельные) с двумя-тремя месячными интервалами. После каждого приема железа внутрь рекомендуется полоскать рот (во избежание потемнения зубов). По этой же причине не следует пить чай до и после приема железа ввиду образования нерастворимых соединений танина (чернила). Из препаратов железа, вводимых внутрь, наибольшей активностью обладают следующие:

Железо, восстановленное водородом (Ferrum hydrogenio reductum), содержит 90—99% металлического (окисного) железа, легко ионизируется. При взаимодействии с соляной кислотой желудочного сока окисное железо (Fe^{III}) переходит в закисную соль — феррохлорид ($Fe^{II}Cl_2$) и в такой форме всасывается

слизистыми клетками начальной части двенадцатиперстной кишки. Препарат назначают в капсулах и облатках по 1 г в сочетании с аскорбиновой кислотой (по 0,1—0,2 г) 3—4 раза в день.

При назначении курса лечения восстановленным железом следует учитывать его побочные, токсические свойства, обусловленные присутствием неусвоенных ионов Fe^{III} , осаждающих клеточные белки и тем самым повреждающих клетки пищеварительных желез, что вызывает тягостные явления гастроэнтерита. Во избежание кишечных расстройств рекомендуется одновременно с железом принимать панкреатин и углекислый кальций по 0,5 г, а при ахилических состояниях — желудочный сок или разведенную соляную кислоту с пепсином по столовой ложке.

Более усвояемыми, чем окисное металлическое железо, являются органические соединения, в которых железо содержится в закисной, двухвалентной форме. Наиболее эффективными препаратами этой группы являются лактат, карбонат (сахарат) и аскорбинат железа, назначаемые в тех же дозах (2—3 г в день).

Лактат закиси железа (*Ferrum lacticum*) несколько менее эффективен, чем восстановленное железо, но лучше переносится, не вызывая запоров.

Карбонат закиси железа с сахаром (*Ferrum carbonicum saccharatum*) содержит 10% железа и сахара (лактазу и глюкозу), стабилизирующие железо в закисной форме.

Настойка яблочнокислого железа (*T-га Ferri pomati*) содержит 0,5% железа, преимущественно в окисной форме. Препарат эффективен только при условии назначения в больших дозах — не по каплям, как было принято раньше, а столовыми ложками 3—4 раза в день.

Токсические свойства солей железа, принимаемых внутрь, вынуждающие нередко отказываться от дальнейшего назначения данных препаратов, послужили поводом к изысканию новых, нетоксичных соединений железа и к созданию комплексных препаратов, содержащих соли железа в малых, нетоксичных дозах, в сочетании с веществами, потенцирующими абсорбцию железа на уровне желудочно-кишечного тракта и его усвоение для синтеза гемоглобина.

Аскорбинат железа, или железо-аскорбиновая кислота (*Acidum ferro-ascorbicum*), — наиболее эффективный препарат стабилизированного двухвалентного железа, полученный путем соединения железа с аскорбиновой кислотой. Назначается в таблетках или капсулах по 0,5—1 г 2—3 раза в день (без приема соляной кислоты — даже в случаях ахилии).

Из комплексных препаратов наибольшее применение получил **гемостимулин** (*Haemostimulinum*), представляющий собой соединение молочнокислого железа (50%), сернокислой меди (1%), глюкозы (20%) и сухого гематогена (25%), добытого из высушенной бычьей крови. Препарат нетоксичен, быстро всасывается слизистой желудочно-кишечного тракта. Гемостимулин принимают внутрь в таблетках весом по 0,6 г, содержащих по 0,07 г железа, 3 раза в день во время еды (запивать раствором разведенной соляной кислоты по 10—15 капель на полстакана воды). Хотя суточная доза вводимого железа составляет всего 0,21 г, но благодаря добавлению меди и белков крови, улучшающих абсорбцию и усвоение препарата, эффективность его не уступает эффективности других пероральных препаратов железа, вводимых в десятикратных дозах. Курс лечения гемостимулином, в зависимости от эффективности, продолжается 20—30 дней.

Ферроалоз. К новым препаратам железа, предложенным для приема внутрь, относится сироп алоз с железом, выпущенный под названием «Ферроалоз». Препарат представляет собой 10% раствор хлорида железа ($FeCl_2$), растворенный в сиропе алоз (из расчета 20 г хлорида железа на 100 мл сиропа) с добавлением разведенной соляной (1,5 мл), виннокислотной (0,2 мл) и лимонной (0,2 мл) кислот. Препарат принимают внутрь по 1 чайной ложке 3 раза в день после еды. Он хорошо всасывается в желудочно-кишечном тракте благодаря содержащемуся в нем закисному двухвалентному железу и наличию соляной и органических кислот, способствующих ионизации железа в желудке (особенно рекомендуется больным с ахлоргидрией).

По сравнению с другими препаратами железа, принимаемыми внутрь, ферроалоз обладает наилучшей переносимостью; лишь у некоторых больных отмечается чувство тошноты и неприятный, приторно сладкий металлический вкус во рту.

Прежде все лекарственные формы железа применяли исключительно путем введения их через рот. Однако пероральный прием железа не всегда хорошо переносится больными. Нередко прием железа внутрь вызывает тошноту, рвоту, боли в области желудка или кишечника и поносы. В связи с возникновением диспепсических явлений нарушается усвоение железа. Нормальное всасывание железа, вводимого перорально, нарушено и при ряде анемических состояний, связанных с органическими и функциональными расстройствами пищеварительного тракта (ахилия желудка, хронические энтериты) или с оперативными вмешательствами (агастрические, анэнтеральные анемии). Немаловажное значение имеет и состояние желудочно-кишечного тракта. Как показывают наши наблюдения, у больных хронической постгеморрагической анемией, страдающих органической ахилией желудка, повышение гемоглобина (при условии приема железа в достаточной дозе — 3 г в день) не превышает 0,3—0,5 единицы в сутки. Наименее эффективным оказывается лечение пероральными препаратами железа у лиц, перенесших резекцию желудка или кишечника, а также у больных с хроническим поносом типа энтерита. В этих случаях лечение железом внутрь, как правило, оказывается безуспешным.

В настоящее время в связи с приготовлением нетоксичных препаратов коллоидального железа: **железо-сорбитола** (жектофер, фербитол), **сахарата окиси железа**, **Ферум Лек** и **ферковена**, являющегося смесью сахарата железа и глюконата кобальта (И. Г. Андрианова), задача парентерального (внутривенного) введения лекарственного железа может считаться разрешенной. С целью увеличить эффективность железа был введен кобальт как микроэлемент, играющий роль катализатора, способствующего более быстрому переходу депонированного железа в состав гемоглобина новых эритроцитов.

Ферковен представляет собой жидкость красно-коричневого цвета, состоящую из смеси 2 % сахарата железа и глюконата кобальта в растворе углеводов; 1 мл препарата содержит 20 мг трехвалентного железа (Fe^{III}) и 0,09 мг кобальта. Ферковен вводят внутривенно ежедневно или через день по 2,5—5 мл. Следовательно, суточная доза препарата в пересчете на железо составляет 0,1 г, т. е. в 30 раз меньше ежедневной терапевтической дозы железа при внутреннем приеме. Однако благодаря тому, что данная лекарственная форма вводится непосредственно в кровь, железо усваивается полностью, что приводит к хорошему терапевтическому эффекту.

Лечение ферковеном следует производить при соблюдении следующих условий: 1) медленное введение препарата (в течение 3—5 минут) и 2) немедленное прекращение вливания в случае появления реакции (загрудинные боли типа стенокардии, покраснение лица, затрудненное дыхание, боли по ходу вены, иногда поясничные боли, чувство жара, шум в ушах, в дальнейшем — озноб с повышением температуры). Указанные явления быстро проходят после введения 1 мл 0,1% раствора атропина и 1 мг 2% раствора пантопона.

Внутривенное введение сахарата железа (ферковена) больным железodefицитными анемиями сопровождается быстрым повышением уровня железа плазмы, достигающего через 5 минут после введения препарата 900—1000 $\gamma\%$. В дальнейшем происходит постепенное снижение содержания железа в крови, достигающее до исходного уровня, что объясняется утилизацией организмом (главным образом костным мозгом) большей части введенного железа (не менее 90%); лишь незначительная часть внутривенно введенного железа (не более 10%) выводится из организма с мочой.

Из экспериментальных данных известно, что железо, вводимое внутривенно животному, которому произведено кровопускание, уже через 6—8 часов обнаруживается в поступивших из костного мозга эритроцитах (ретикулоцитах); лишь меньшая часть железа откладывается в виде запаса в печени. Напротив, при введении железа животному, не подвергнутому кровопусканию, основная масса железа откладывается в органах, главным образом в печени, и по мере надобности расходуется на синтез гемоглобина в костном мозгу.

Во избежание передозировки (развития гемосидероза) лечение ферковеном и другими парентерально вводимыми препаратами железа следует проводить в соответствии с существующей инструкцией.

Для определения количественной потребности ферковена на курс лечения предложено пользоваться формулой: доза препарата (в миллиграммах железа) = весу больного в килограммах $\cdot 2,5 \cdot (16,5 - 1,3 \cdot Hb$ в грамм-процентах).

Пример. Вес больного равен 65 кг, $Hb = 8 \%$; количество железа на курс лечения = $162,5 \cdot (16,5 - 10,4) = 991$ мг, или 1 г.

Обычно курс лечения состоит из 10—15—20 вливаний по 0,1 г.

Согласно наблюдениям нашей клиники, на 100 больных железodefицитными анемиями, которым проводились повторные курсы лечения ферковеном, ни разу не отмечалось явлений передозировки. Мерилом насыщенности организма железом является содержание железа в сыворотке и величина цветного показателя: при достижении нормальных цифр железа плазмы и приближении цветного показателя к единице лечение следует прекратить.

Показаниями к введению ферковена являются: 1) неэффективность лечения обычными, вводимыми *per os*, препаратами железа; 2) непереносимость пероральных препаратов; 3) необходимость быстрой регенерации крови, например при подготовке больного к операции, при невозможности произвести переливание крови; 4) поражения желудочно-кишечного тракта (язвенная болезнь, гастроэнтериты, болезни оперированного желудка, резецированного кишечника и т. п.).

Ферковен противопоказан при заболеваниях печени, коронарной недостаточности, гипертонии. Следует помнить, что эффективность лечения зависит от тяжести и длительности заболевания.

Наши наблюдения подтверждают особенное преимущество ферковена в лечении больных агастрической железodefицитной анемией. Так, в то время как среднесуточный прирост гемоглобина у больных агастрической анемией, леченных пероральными препаратами железа, не превышает 0,5 единицы, а у больных, леченных препаратами железа внутрь в сочетании с витамином В₁₂ или переливанием крови, составляет не более 0,6—0,75 единицы, лечение ферковеном без сочетания с витамином В₁₂ или гемотрансфузиями дает среднесуточный прирост гемоглобина в 0,8—1,5 единицы (0,125—1,25 г%).

Лечение ферковеном, учитывая возможные (хотя и редкие) реакции, следует проводить в клинических условиях.

Курс лечения препаратами железа необходимо проводить длительно — не менее 1—2 месяцев, до полного восстановления нормальной картины крови и тканевых резервов железа (о состоянии последних судят по содержанию железа плазмы).

Показателем эффективности терапии препаратами железа является легкое повышение числа ретикулоцитов, отмечаемое обычно на 5—6-й день лечения. В отличие от ретикулоцитарного криза, наступающего при лечении пернициозной анемии витамином В₁₂, ретикулоцитоз при железотерапии выражен незначительно и носит кратковременный характер.

Известное значение в предвидении («прогнозе») терапевтического эффекта имеют содержание трансферрина и степень его насыщенности железом. Естественно, терапевтический эффект от препаратов железа будет тем лучше выражен, чем выше общее содержание трансферрина и чем меньше коэффициент его насыщения (следовательно, тем больше содержание свободного трансферрина, который «ждет» своего насыщения).

Терапия препаратами железа считается эффективной в том случае, если наблюдается ежедневное повышение гемоглобина на 0,15—0,3 г% (0,5—1 единица). При гипорегенераторных состояниях кроветворения лечение препаратами железа следует сочетать с переливанием крови (эритроцитной массы) и назначением стимуляторов кроветворения — витамина В₁₂, фолиевой кислоты. Для закрепления результатов лечения, особенно при гипорегенераторных состояниях кроветворения, рекомендуются повторные курсы терапии через каждые полгода в течение 2 лет.

Назначение препаратов железа показано при других проявлениях гипосидероза («железной недостаточности») организма, сочетающихся с анемией или наблюдавшихся самостоятельно; при синдроме сидеропенической дисфагии Россоломо—Бехтерева, койлонихии, извращении вкуса, озене.

Терапия препаратами витамина В₁₂ при железодефицитных анемиях имеет ограниченное значение: она несколько стимулирует эритропоэз. Согласно нашему опыту, накопленному в клинике ЦОЛИУВ, а также опыту гематологической клиники ЦОЛИПК (О. П. Лаврова), введение витамина В₁₂ при чистых формах железодефицитных анемиях, особенно в начале лечения, не показано. Лишь к концу лечения, когда депо организма насыщены железом и цветной показатель приближается к единице, но количество эритроцитов еще отстает от нормативов, целесообразно произвести 2—3 инъекции по 100 γ витамина В₁₂ как стимулятора эритропоэза, способствующего лучшей утилизации железа эритробластами костного мозга.

Применение витамина В₁₂ следует считать более показанным при гипорегенераторных формах, особенно в тех случаях, когда наряду с нерезко выраженной гипохромией (цветной показатель 0,8—0,9) отмечается тенденция к макроцитозу, указывающая на известную недостаточность факторов эритропоэза (витамина В₁₂, фолиевой кислоты).

Переливание эритроцитной массы рекомендуется при железодефицитных анемиях любой этиологии, особенно в случаях, рефрактерных к железотерапии, и при одновременно выраженной эритропении. Иногда достаточно в течение 1—2 недель произвести 3—4 трансфузии по 200—250 мл эритроцитной массы, чтобы полностью восстановить нормальное количество эритроцитов. Заместительное вначале действие перелитых эритроцитов по мере их распада уступает место использованию организмом реципиента железа распавшихся эритроцитов. На самом деле переливание 100 мл эритроцитной массы по содержанию железа эквивалентно внутривенному вливанию 6 мл ферковена (или 0,12 г железа). Иначе говоря, четыре переливания эритроцитной массы по 250 мл равносильны курсу из 12 вливаний ферковена по 5 мл.

Рядом авторов при помощи радиоактивных изотопов показано, что железо перелитых эритроцитов уже по истечении нескольких часов используется костным мозгом реципиента для синтеза гемоглобина.

При лечении больных железодефицитной анемией рекомендуется вводить железо в виде не только медикаментозных препаратов, но и **продуктов питания**, богатых железом. Следует помнить, что имеет значение не столько тотальное содержание железа в пищевых продуктах, сколько содержание усваиваемого (утилизируемого) железа.

Первоначально утилизируемое железо отождествлялось с пищевым железом, ионизирующимся под влиянием химических реагентов. Однако последующие исследования показали, что не все ионизируемое железо усваивается. При извлечении железа из пищевых продуктов путем физиологического воздействия нормального желудочного сока было обнаружено, что утилизируемое железо составляет лишь часть ионизируемого железа и между содержанием в пищевых продуктах тотального, ионизируемого и утилизируемого железа нет соответствия (см. таблицу).

Наибольшее количество тотального, ионизируемого и утилизируемого железа содержится в сырой печени, наименьшее — в молоке, особенно в коровьем и козьем. Последнее обстоятельство следует учитывать в педиатрической практике, когда нередко встречаются случаи развития малокровия у детей на почве молочного вскармливания, особенно при употреблении козьего молока (анемия от вскармливания козьим молоком).

Наряду с медикаментозной терапией железодефицитных анемий рекомендуется стимулирующая эритропоэз, богатая белками и железом диета (до 120 г белков в день), главным образом в виде мяса; напротив, жиры следует ограничить (не более 40 г в день). Разумеется, пищевой рацион больного должен содержать достаточное количество свежей зелени, фруктов, овощей и других продуктов, богатых витаминами А, В₁, В₂, В₁₂

и С. Больных гипорегенераторной анемией целесообразно направлять на климатическое лечение в горные местности, так как понижение парциального давления кислорода оказывает стимулирующее действие на костный мозг.

Содержание тотального, ионизируемого и утилизируемого железа в некоторых пищевых продуктах животного происхождения

Продукты	Железо (в мг%)		
	Тотальное ¹	Ионизируемое ²	Утилизируемое ³
Молоко женское	0,7		13—22
„ коровье	0,1	—	5—15
„ козье	0,2	—	—
Масло коровье	0,2	—	48
Яйцо куриное	2,7	2500	61
Мясо бычье сырое	3,7	400	73—244
„ баранье „	2,7	1220	—•>
„ телячье „	2,9	740	75—155
„ куриное „	3,0	480—810	169
Печень бычья сырая	12,1	13 300	139—3074

* По данным Shackleton, McCance, Bioch. J., 1936, 30, 582.

² По данным Geigy. Tables scientifiques, 1953.

³ По данным Heilmeyer, Mutius, 1951; цит. по Begemann. Handb. inn. Med. Berlin, 1951, II, 207.

В12 (ФОЛИЕВО)-ДЕФИЦИТНЫЕ АНЕМИИ

Классической формой В12-дефицитной анемии является так называемое злокачественное, или пернициозное, малокровие Аддисона—Бирмера. При болезни Аддисона—Бирмера в полной мере реализуется многообразный клинико-гематологический синдром, характеризующий состояние эндогенного В12-авитаминоза в «чистой» форме (рис. 41).

К эндогенным В12-авитаминозам мы относим также пернициозно-анемические синдромы, возникающие при полипозе, раке или сифиломе желудка, а также в связи с операцией субтотальной резекции или полного удаления желудка. Известны случаи развития пернициозноанемического синдрома на почве коррозивного (после ожога желудка) или экскреторного (азотемического) гастрита, а также в связи с операцией искусственного пищевода (по типу эзофагоэктомианастомоза), сопровождающейся полным исключением желудка из пищеварительного процесса (Г. А. Алексеев, Н. Т. Ларченко).

Принадлежность данных анемических состояний к В12-дефицитным анемиям подтверждается клиническими наблюдениями, показывающими терапевтическую активность витамина В12 при этих состояниях.

Эндогенный В12-авитаминоз может возникать и при сохраненной желудочной секреции вследствие нарушения условий всасывания (или разрушения) витамина В12 в кишечнике.

Возможность экзогенного В12-авитаминоза, связанного с недостаточным поступлением витамина В12 извне, доказывается случаями развития пернициозной анемии у младенцев, вскармливаемых молочным порошком (так называемая нутритивная пернициозная анемия).

К анемии В12(фолиево)-дефицитного характера следует отнести и пернициозоподобную анемию детей грудного возраста, вскармливаемых козьим молоком (Ziegenmilchanämie).

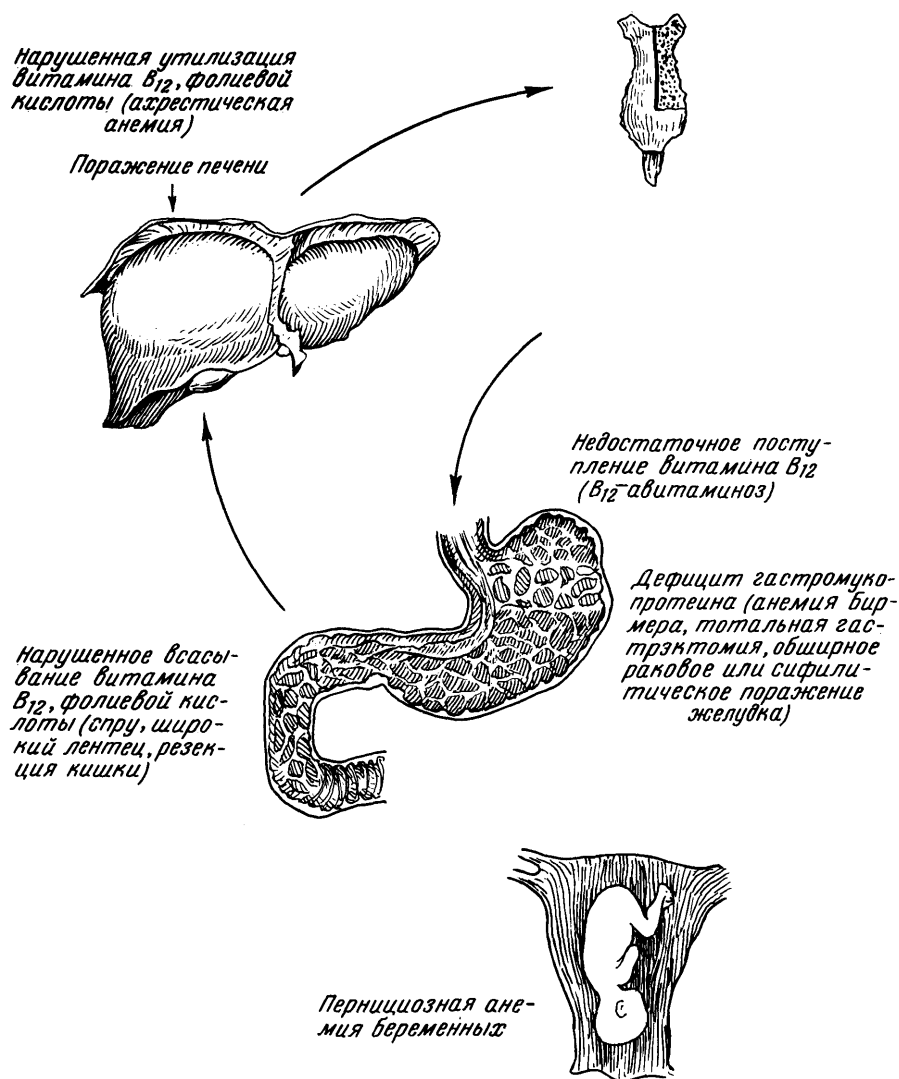


Рис. 41. Причинные факторы развития В₁₂ (фолиево)-дефицитной анемии.

Экспериментально пернициозную анемию удалось воспроизвести на обезьянах, вскармливаемых молочной диетой, лишенной фолиевой кислоты, а также на свиньях и морских свинках путем исключения из диеты витамина В₁₂. Данная анемия излечивалась назначением соответствующих витаминов (фолиевой кислоты, витамина В₁₂).

В свете новейших клинических и экспериментальных достижений следует считать своевременным вопрос о пересмотре существующей номенклатуры так называемых злокачественных, пернициозных и пернициозоподобных анемий.

Мы предлагаем вместо отжившего названия «пернициозные» анемии обозначать последние в зависимости от главного патогенетического фактора В₁₂ (фолиево)-дефицитными, добавляя в каждом случае название основного заболевания или известного этиологического фактора. Таковы глистная В₁₂(фолиево)-дефицитная анемия, В₁₂-дефицитная анемия при органических поражениях желудка (сифилис, полипоз, рак), агастрических состояниях, В₁₂(фолиево)-дефицитная анемия при беременности, при спру, В₁₂-дефицитная анемия при болезни Аддисона— Бирмера и т. д.

В настоящее время не представляется возможным провести четкую грань между В₁₂- и фолиеводефицитными анемиями, хотя некоторые авторы (Storti) пытаются это сделать.

Как правило, дефицит одного фактора влечет за собой дефицит другого, вследствие чего весьма затруднительно в каждом отдельном случае определить удельную значимость и первичность дефицита того или другого фактора в развитии патологического процесса. На современном этапе наших знаний можно говорить лишь о преимущественно В₁₂- или фолиеводефицитных анемиях.

БОЛЕЗНЬ АДДИСОНА—БИРМЕРА (ЗЛОКАЧЕСТВЕННОЕ МАЛОКРОВИЕ,

ПЕРНИЦИОЗНАЯ АНЕМИЯ, В₁₂-ДЕФИЦИТНАЯ АНЕМИЯ)

Болезнь, описанная Addison в 1855 г. и Biermer в 1868 г., приобрела известность среди врачей как пернициозная анемия, т. е. болезнь гибельная, злокачественная. Лишь в 1926 г. в связи с открытием печеночной терапии пернициозной анемии было опровергнуто господствовавшее в течение столетия представление об абсолютной неизлечимости этого заболевания.

Клиника. Обычно заболевают лица старше 40 лет. Клиническая картина болезни складывается из следующей триады: 1) нарушения со стороны пищеварительного тракта; 2) нарушения со стороны кроветворной системы; 3) нарушения со стороны нервной системы.

Симптомы болезни развиваются незаметно. Уже за много лет до выраженной картины злокачественного малокровия обнаруживается желудочная ахилия, а в редких случаях отмечаются изменения со стороны нервной системы.

В начале болезни появляется нарастающая физическая и психическая слабость. Больные быстро утомляются, жалуются на головокружение, головные боли, шум в ушах, «летающие мушки» в глазах, а также на одышку, сердцебиение при малейших физических напряжениях, сонливость в течение дня и ночную бессонницу. Затем присоединяются диспепсические явления (анорексия, поносы), и больные обращаются к врачу уже в состоянии значительной анемизации.

У других больных вначале возникают боли и жжение в языке, и они обращаются к специалистам по болезням полости рта. В этих случаях одного осмотра языка, обнаруживающего признаки типичного глоссита, достаточно для постановки правильного диагноза; последний подкрепляется анемичным видом больного и характерной картиной крови. Симптом глоссита весьма патогномичен, хотя и не строго специфичен для болезни Аддисона—Бирмера.

Сравнительно редко, по данным различных авторов в 1—2% случаев, пернициозная анемия начинается с явления стенокардии, спровоцированной аноксемией миокарда. Иногда болезнь начинается как нервное заболевание. Больных беспокоят парестезии— чувство ползания мурашек, онемения в дистальных отделах конечностей или боли корешкового характера.

Внешний вид больного в период обострения болезни характеризуется резкой бледностью кожи с лимонно-желтым оттенком. Склеры субиктеричны. Часто покровы и слизистые более желтушны, чем бледны. На лице иногда наблюдается коричневая пигментация в виде «бабочки» — на крыльях носа и над скуловыми костями. Лицо одутловатое, довольно часто отмечается отечность в области лодыжек и стоп. Больные обычно не боятся солнца; напротив, они хорошо упитаны и склонны к ожирению. Печень почти всегда увеличена, достигая иногда значительных размеров, нечувствительна, мягкой консистенции. Селезенка более плотной консистенции, обычно с трудом пальпируется; редко наблюдается спленомегалия.

Классический симптом — глоссит Хантера — выражается в появлении на языке ярко-красных участков воспаления, весьма чувствительных к приему пищи и лекарств, особенно кислых, вызывающих у больного чувство жжения и боли. Участки воспаления чаще локализируются по краям и на кончике языка, но иногда захватывают весь язык («ошпаренный язык»). Нередко на языке наблюдаются афтозные высыпания, иногда трещины. Подобные изменения могут распространяться на десны, слизистую щек, мягкого неба, а в редких случаях и на слизистую глотки и пищевода. В дальнейшем воспалительные явления стихают и сосочки языка атрофируются. Язык становится гладким и блестящим («лакированный язык»).

Аппетит у больных капризен. Иногда отмечается отвращение к пище, особенно к мясу. Больные жалуются на чувство тяжести в подложечной области, обычно после еды.

Рентгенологически часто определяют сглаженность складок слизистой желудка и ускоренную эвакуацию.

Гастроскопия выявляет гнездную, реже тотальную атрофию слизистой желудка. Характерным симптомом является наличие так называемых перламутровых бляшек — блестящих зеркальных участков атрофии слизистой, локализующихся главным образом на складках слизистой желудка.

Анализ желудочного содержимого, как правило, обнаруживает ахилию и повышенное содержание слизи. В редких случаях содержатся в небольшом количестве свободная соляная кислота и пепсин. Со времени введения в клиническую практику пробы с гистамином случаи пернициозной анемии с сохранившейся свободной соляной кислотой в желудочном соке стали встречаться чаще.

Проба Зингера — крысо-ретикулоцитарная реакция, как правило, дает отрицательный результат: желудочный сок больного пернициозной анемией при подкожном введении крысе не вызывает у нее повышения количества ретикулоцитов, что говорит об отсутствии внутреннего фактора (гастромукопротейна). Железистый мукопротеин не обнаруживается и при специальных методах исследования.

Гистологическое строение слизистой желудка, полученной путем биопсии, характеризуется истончением железистого слоя и уменьшением самих желез. Главные и обкладочные клетки атрофичны и замещены слизистыми клетками.

Указанные изменения наиболее выражены в фундальном отделе, но могут захватывать и весь желудок. Условно различают три степени атрофии слизистой: при первой степени отмечается простая ахлоргидрия, при второй — исчезновение пепсина, при третьей — полная ахилия, включая отсутствие секреции гастромукопротеина. При пернициозной анемии наблюдается обычно третья степень атрофии, однако бывают и исключения.

Желудочная ахилия, как правило, сохраняется и во время ремиссии, приобретая тем самым известную диагностическую ценность в этом периоде. Глоссит в течение ремиссии может исчезать; его появление предвещает обострение болезни.

Ферментативная деятельность кишечных желез, так же как и поджелудочной железы, понижена.

В периоды обострения болезни наблюдаются иногда явления энтерита с обильными, интенсивно окрашенными испражнениями, что обусловливается повышенным содержанием стеркобилина — до 1500 мг в суточном количестве.

В связи с анемией развивается аноксическое состояние организма, что в первую очередь отражается на системе органов кровообращения и дыхания. Функциональная недостаточность миокарда при пернициозной анемии обусловливается нарушенным питанием сердечной мышцы и ее жировой дегенерацией.

На электрокардиограмме можно отметить симптомы ишемии миокарда — отрицательный зубец Т во всех отведениях, низкий вольтаж, уширение желудочкового комплекса. В период ремиссии электрокардиограмма приобретает нормальный вид.

Температура в период рецидива нередко повышается до 38° и более высоких цифр, но чаще бывает субфебрильной. Повышение температуры в основном связано с процессом усиленного распада эритроцитов.

Весьма важны в диагностическом и прогностическом отношении изменения со стороны нервной системы. Патоморфологической основой нервного синдрома являются дегенерация и склероз задних и боковых столбов спинного мозга, или так называемый фуникулярный миелоз. Клиническая картина этого синдрома складывается из сочетаний спастического спинального паралича и табетических симптомов. К первым относятся: спастический парапарез с повышенными рефлексамии, клонусами и патологическими рефлексамии Бабинского, Россолимо, Бехтерева, Оппенгейма. К симптомам, симулирующим спинную сухотку («псевдотабес»), относятся: парестезии (ощущение ползания мурашек, онемение дистальных отделов конечностей), опоясывающие боли, гипотония и понижение рефлексов вплоть до арефлексии, нарушение вибрационной и глубокой чувствительности, сенсорная атаксия и расстройство функции тазовых органов.

Иногда доминируют симптомы поражения пирамидных путей или задних столбов спинного мозга; в последнем случае создается картина, напоминающая табес. При тяжелейших, редко встречающихся формах заболевания развивается кахексия с параличами, полной потерей глубокой чувствительности, арефлексией, трофическими расстройствами и расстройствами функции тазовых органов (наше наблюдение). Чаще приходится видеть больных с начальными явлениями фуникулярного миелоза, выражающимися в парестезиях, корешковых болях, легких нарушениях глубокой чувствительности, неуверенной походке и незначительном повышении сухожильных рефлексов.

Реже наблюдаются поражения черепных нервов, главным образом зрительного, слухового и обонятельного, в связи с чем появляются соответствующие симптомы со стороны органов чувств (потеря обоняния, понижение слуха и зрения). Характерным симптомом является центральная скотома, сопровождающаяся потерей зрения и быстро исчезающая под влиянием лечения витамином В12 (С. М. Рысе). У больных пернициозной анемией встречается и поражение периферического нейрона. Данная форма, обозначаемая как полиневритическая, обусловлена дегенеративными изменениями различных нервов — седалищного, срединного, локтевого и др. или отдельных нервных веточек.

Наблюдаются и нарушения психики: бредовые идеи, галлюцинации, иногда психотические явления с депрессивными или маниакальными настроениями; в пожилом возрасте чаще встречается деменция.

В период тяжелого рецидива болезни может наступить коматозное состояние (*coma perniciosum*) — потеря сознания, падение температуры и артериального давления, одышка, рвота, арефлексия, непроизвольное мочеиспускание. Между развитием коматозных симптомов и падением количественных показателей красной крови нет строгого соотношения. Иногда больные с 10 единицами гемоглобина в крови не впадают в состояние комы, иногда же кома развивается при 20 единицах и более гемоглобина. В патогенезе пернициозной комы главную роль играет быстрый темп анемизации, приводящей к резкой ишемии и гипоксии центров головного мозга, в частности области III желудочка (А. Ф. Коровников).

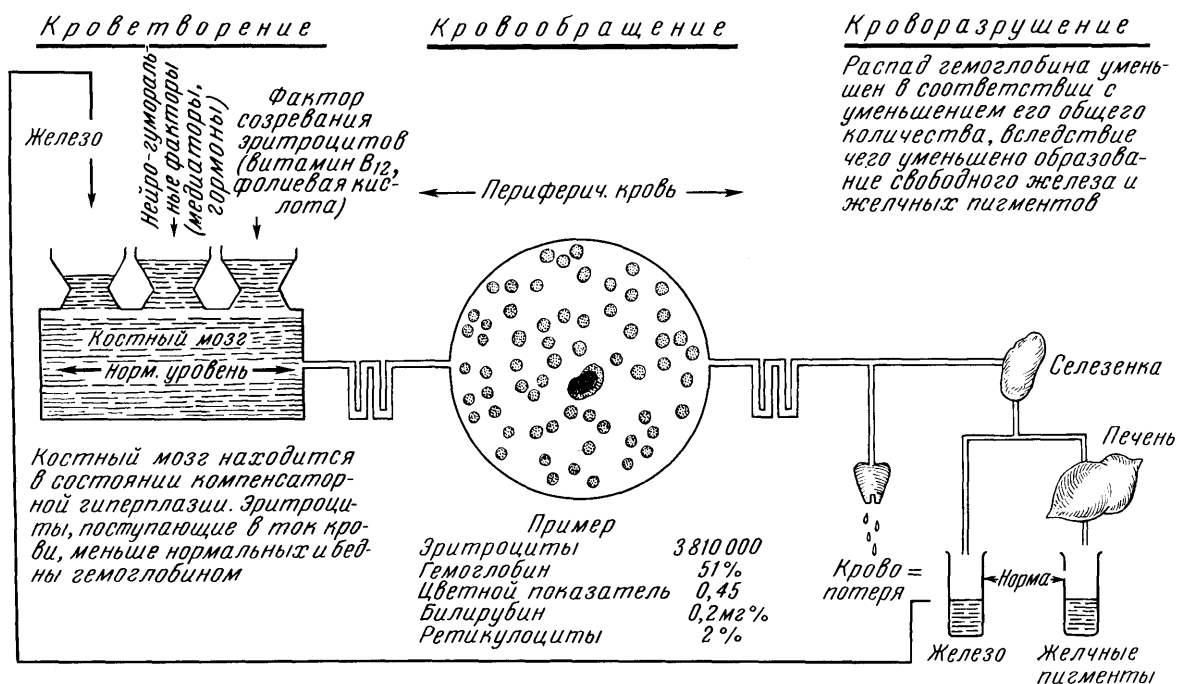


Рис. 42. Кроветворение и кроворазрушение при пернициозной В₁₂ (фолиево)-дефицитной анемии.

Картина крови. В центре клинической картины болезни находятся изменения со стороны кроветворной системы, приводящие к развитию резчайшего малокровия (рис. 42).

Результатом нарушенного костномозгового кроветворения является своеобразная анемия, которая в период рецидива болезни достигает чрезвычайно высокой степени: известны наблюдения, когда (при благоприятном исходе!) гемоглобин снижался до 8 единиц (1,3 г%), а количество эритроцитов — до 140000.

Как низко ни снижается гемоглобин, количество эритроцитов падает еще ниже, вследствие чего цветной показатель всегда превышает единицу, в тяжелых случаях достигая 1,4—1,8.

Морфологическим субстратом гиперхромии являются большие, богатые гемоглобином эритроциты — макроциты и мегалоциты. Последние, достигая в диаметре 12—14 мкм и больше, являются конечным продуктом мегалобластического кроветворения. Вершина эритроцитометрической кривой сдвинута вправо от нормальной.

Объем мегалоцита составляет 165 мкм³ и больше, т. е. в 2 раза больше объема нормоцита; соответственно этому и содержание гемоглобина в каждом отдельном мегалоците значительно выше нормы. Мегалоциты имеют несколько овальную или эллиптическую форму; они интенсивно окрашены, в них не обнаруживается центрального просветления (табл. 19, 20).

В период рецидива наблюдаются дегенеративные формы эритроцитов — базофильно пунктированные эритроциты, шизоциты, пойкилоциты и микроциты, эритроциты с сохранившимися остатками ядра в виде телец Жолли, колец Кебота и т. п., а также ядерные формы — эритробласты (мегалобласты). Чаще это ортохромные формы с маленьким пикнотическим ядром (неправильно обозначаемые «нормобластами»), реже — полихроматофильные и базофильные мегалобласты с ядром типичной структуры.

Количество ретикулоцитов в период обострения резко уменьшено.

Появление в крови ретикулоцитов в большом количестве предвещает близкую ремиссию.

Не менее характерны для пернициозной анемии изменения белой крови. Во время рецидива пернициозной анемии наблюдаются лейкопения (до 1500 и меньше), нейтропения, эозинопения или анэозинофилия, абазофилия и монопения. Среди клеток нейтрофильного ряда отмечается «сдвиг вправо» с появлением своеобразных гигантских полисегментоядерных форм, содержащих до 8—10 ядерных сегментов. Наряду со сдвигом нейтрофилов вправо наблюдается и сдвиг влево с появлением метамиелоцитов и миелоцитов. Среди моноцитов встречаются юные формы — монобласты. Лимфоциты при пернициозной анемии не изменяются, но процентное содержание их увеличено (относительный лимфоцитоз).

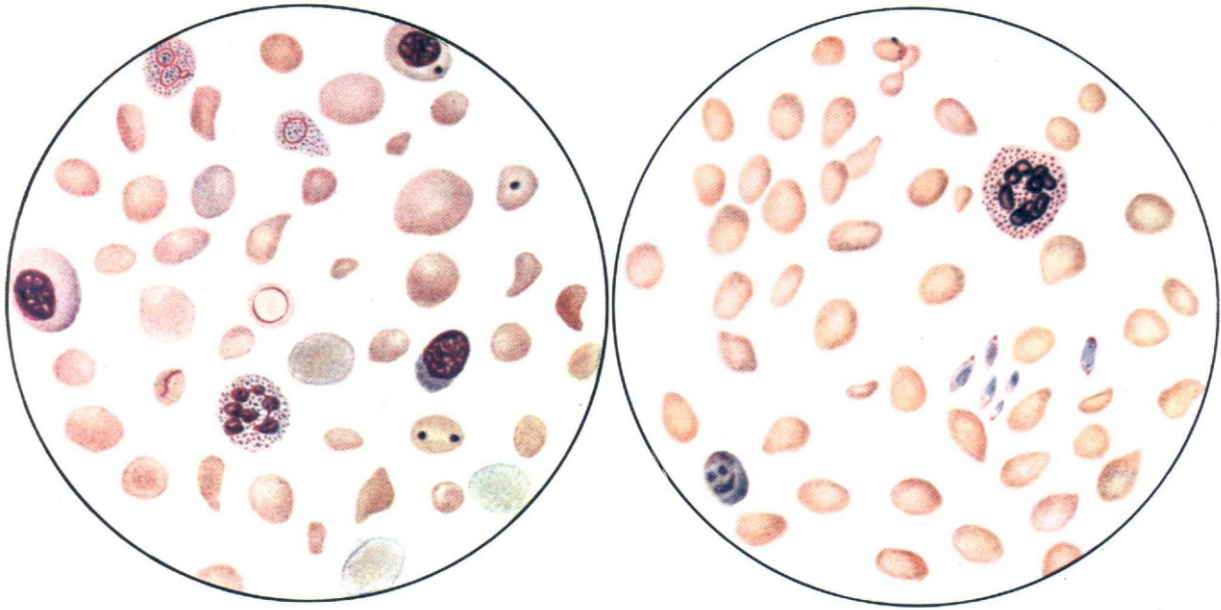


Табл. 19. Пернициозная анемия. Картина крови при тяжелом рецидиве болезни. В поле зрения видны мегалобласты различных генераций, мегалоциты, эритроциты с ядерными дериватами (кольца Кебота, тельца Жолли) и базофильной пунктацией, характерный полисегментоядерный нейтрофил.

Табл. 20. Пернициозная анемия. Картина крови в стадии ремиссии. Макроанизоцитоз эритроцитов, полисегментоядерный нейтрофил.

Количество кровяных пластинок в период обострения несколько уменьшено. В некоторых случаях отмечается тромбоцитопения — до 30 000 и менее. По величине тромбоциты могут быть атипичными; диаметр их достигает 6 мкм и более (так называемые мегатромбоциты); встречаются и дегенеративные формы. Тромбоцитопения при пернициозной анемии, как правило, не сопровождается геморрагическим синдромом. Лишь в редких случаях наблюдаются явления кровоточивости.

Костномозговое кроветворение. Картина костномозгового кроветворения при пернициозной анемии весьма динамична (рис. 43, а, б; табл. 21, 22).

В период обострения болезни костномозговой пунктат макроскопически представляется обильным, ярко-красным, что контрастирует с бледным водянистым видом периферической крови. Общее количество ядро-содержащих элементов костного мозга (миелокариоцитов) повышено. Соотношение между лейкоцитами и эритроблантами лейко/эритро вместо 3:1—4:1 в норме становится равным 1:2 и даже 1:3; следовательно, наблюдается абсолютное преобладание эритробластов.

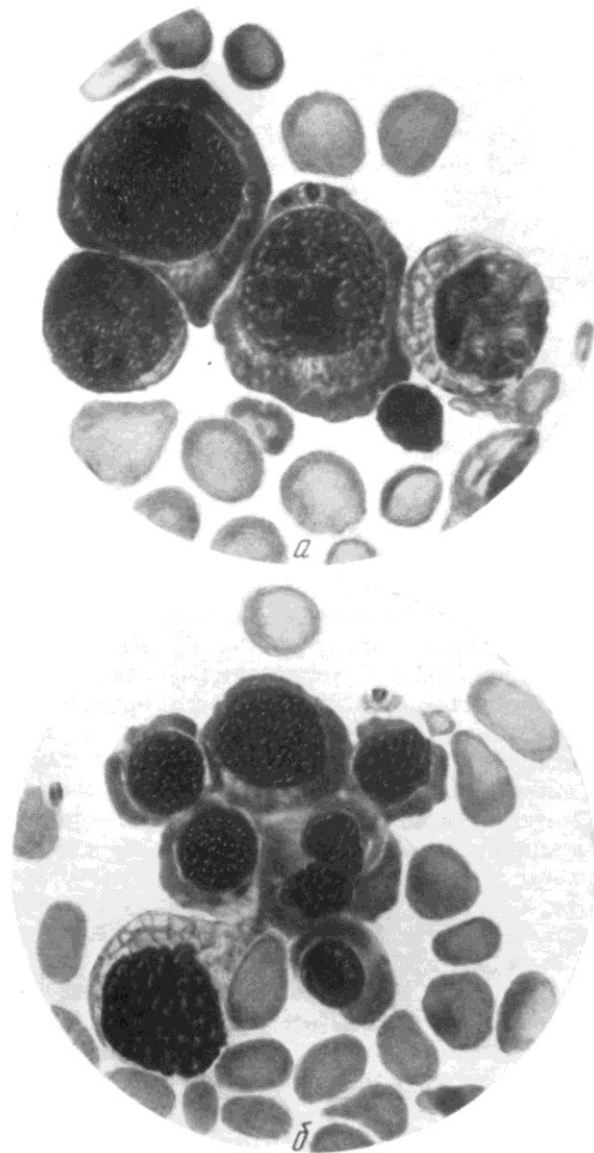

Рис. 43. Кроветворение при пернициозной анемии.

а — костномозговой пунктат больного пернициозной анемией до лечения. Эритропоэз совершается по мегалобластическому типу; б — костномозговой пунктат того же больного на 4-й день лечения печеночным экстрактом (перорально). Эритропоэз совершается по макронормобластическому типу.

В тяжелых случаях, у нелеченых больных, при пернициозной коме Эритропоэз полностью совершается по мегалобластическому типу. Встречаются и так называемые ретикуломегалобласты — клетки ретикулярного типа неправильной формы, с широкой бледно-голубой протоплазмой и ядром нежно-ячеистой структуры, располагающимся несколько эксцентрично. По-видимому, мегалобласты при пернициозной анемии могут происходить как из гемоцитобластов (через стадию эритробластов), так и из ретикулярных клеток (возврат к эмбриональному ангиобластическому эритропоэзу).

Количественные соотношения между мегалобластами различной степени зрелости (или различных «возрастов») весьма изменчивы. Преобладание в стерильном пунктате промегалобластов и базофильных мегалобластов создает картину «синего» костного мозга. Напротив, преобладание полностью гемоглобинизированных, оксифильных мегалобластов производит впечатление «красного» костного мозга.

Характерной особенностью клеток мегалобластического ряда является ранняя гемоглобинизация их цитоплазмы при сохранившейся еще нежной структуре ядра. Биологическая особенность мегалобластов заключается в анаплазии, т.е. утрате клеткой присущей ей способности к нормальному, дифференцирующему развитию и конечному превращению в эритроцит. Лишь незначительная часть мегалобластов вызревает до конечной стадии своего развития и превращается в безъядерные мегациты.

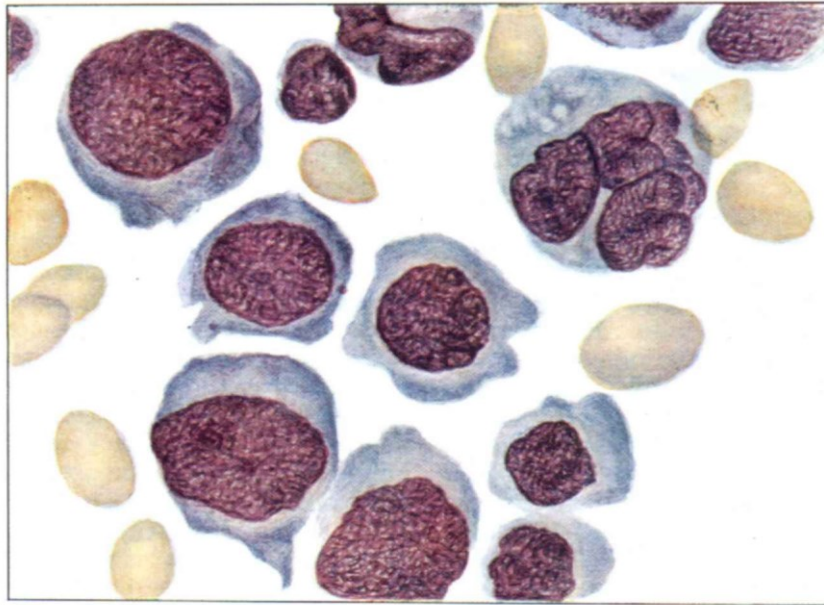


Табл. 21. Мегалобласты в костном мозгу при пернициозной анемии (цветное микрофото).

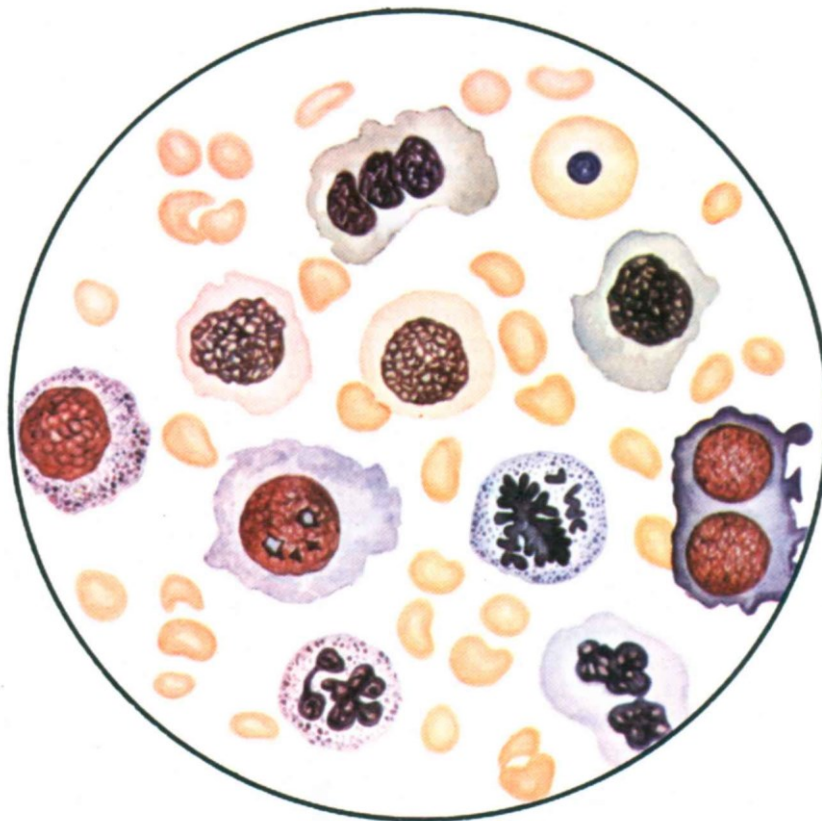


Табл. 22. Пернициозная анемия в выраженной стадии болезни (пунктат костного мозга).

Внизу на 7 часах — промиелоцит, на 5 часах — характерный гиперсегментоядерный нейтрофил. Все остальные клетки — мегалобласты в различных фазах развития, начиная от базофильного промегалобласта с нуклеолами (на 6 часах) и кончая ортохромным мегалобластом с пикнотическим ядром (на 11 часах). Среди мегалобластов митозы с образованием двух- и трехъядерных клеток.

Клеточная анаплазия при злокачественном малокровии имеет черты общности с клеточной анаплазией при злокачественных новообразованиях и лейкозах. Морфологическое сходство с бластомными клетками особенно выступает в полиморфноядерных, «монструозных» мегалобластах. Сравнительное изучение морфологических и биологических особенностей мегалобластов при злокачественном малокровии, гемоцитобластов при лейкозах и раковых клеток при злокачественных новообразованиях привело нас к мысли о возможной общности патогенетических механизмов при этих заболеваниях. Имеются основания думать, что и лейкозы, и злока-

чественные новообразования, подобно злокачественному малокровию, возникают в условиях создающегося в организме дефицита специфических факторов, необходимых для нормального развития клеток.

Мегалобласты являются морфологическим выражением своеобразной «дистрофии» красной ядерной клетки, которой «не хватает» специфического фактора созревания — витамина В₁₂. Не все клетки красного ряда в одинаковой степени анаплазированы; часть клеток представляется как бы в виде переходных клеток между нормо- и мегалобластами; это так называемые макронормобласты. Эти клетки, представляющие особые трудности для дифференцирования, обнаруживаются обычно в начальной стадии ремиссии. По мере прогрессирования ремиссии на авансцену выступают нормобласты, а клетки мегалобластического ряда отступают на задний план и совсем исчезают.

Лейкопоз в период обострения характеризуется задержкой вызревания гранулоцитов и присутствием гигантских метамиелоцитов и полиморфноядерных нейтрофилов, размеры которых в 2 раза больше таковых нормальных нейтрофилов.

Аналогичные изменения — нарушение вызревания и выраженный полиморфизм ядер — отмечаются и в гигантских клетках костного мозга. Как в незрелых мегакариоцитах, так и в «перезрелых», полиморфных формах процессы образования и отшнуровки тромбоцитов нарушены. Мегалобластоз, полисегментоядерные нейтрофилы и изменения мегакариоцитов находятся в зависимости от одной и той же причины. Причина эта — недостаточность специфического гемопоэтического фактора — витамина В₁₂.

Костномозговое кроветворение в стадии гематологической ремиссии, при отсутствии анемического синдрома, совершается по нормальному (нормобластическому) типу.

Повышенный распад эритроцитов, или эритрорексис, имеет место во всей ретикулогистиоцитарной системе, в том числе в самом костном мозге, где часть гемоглобинсодержащих эритромегаглобластов подвергается процессу кардио- и циторексиса, в результате которого образуются осколки эритроцитов — шизоциты. Последние частью поступают в кровь, частью захватываются фагоцитирующими ретикулярными клетками — макрофагами. Наряду с явлениями эритрофагии в органах находят значительные скопления железосодержащего пигмента — гемосидерина, происходящего из гемоглобина разрушенных эритроцитов.

Повышенный распад эритроцитов не дает оснований относить пернициозную анемию к разряду гемолитических анемий (как это допускалось старыми авторами), так как эритрорексис, происходящий в самом костном мозгу, обусловлен неполноценным кроветворением и носит вторичный характер.

Основными признаками повышенного распада эритроцитов при пернициозной анемии являются желтушная окраска покровов и слизистых оболочек, увеличенная печень и селезенка, интенсивно окрашенная золотистая сыворотка крови с повышенным содержанием «непрямого» билирубина, постоянное присутствие уробилина в моче и плейохромия желчи и кала со значительным повышением содержания стеркобилина в кале.

Патологическая анатомия. Благодаря успехам современной терапии пернициозная анемия на секции в настоящее время встречается весьма редко. При вскрытии трупа бросается в глаза малокровие всех органов при сохранении жировой клетчатки. Отмечается жировая инфильтрация миокарда («тигровое сердце»), почек, печени, в последней обнаруживаются также центральные жировые некрозы долек.

В печени, селезенке, костном мозгу, лимфатических узлах, особенно забрюшинных, определяется значительное отложение мелкозернистого желто-бурого пигмента — гемосидерина, дающего положительную реакцию на железо. Гемосидероз более выражен в купферовых клетках по периферии печеночных долек, в селезенке же и костном мозгу гемосидероз выражен значительно менее, а иногда и совсем не имеет места (в противоположность тому, что наблюдается при истинных гемолитических анемиях). Много железа откладывается в извитых канальцах почек.

Весьма характерны изменения со стороны органов пищеварения. Сосочки языка атрофичны. Аналогичные изменения можно наблюдать со стороны слизистой глотки и пищевода. В желудке обнаруживается атрофия слизистой и ее желез — анадения. Подобный атрофический процесс имеется и в кишечнике.

В центральной нервной системе, главным образом в задних и боковых столбах спинного мозга, отмечаются дегенеративные изменения, обозначаемые как комбинированный склероз или фуникулярный миелоз. Реже в спинном мозгу находятся ишемические очаги с некротическим размягчением нервной ткани. Описаны некрозы и очаги разрастания глии в коре головного мозга.

Типичным признаком пернициозной анемии является малиново-красный сочный костный мозг, резко контрастирующий с общей бледностью покровов и малокровием всех органов. Красный костный мозг обнаруживается не только в плоских костях и эпифизах трубчатых костей, но и в диафизах последних. Наряду с гиперплазией костного мозга отмечаются экстрамедуллярные очаги кроветворения (скопление эритробластов и мегалобластов) в селезеночной пульпе, печени и лимфатических узлах. Ретикуло-гистиоцитарные элементы в кроветворных органах и экстрамедуллярных очагах кроветворения обнаруживают явления эритрофагоцитоза.

Возможность перехода пернициозной анемии в апластическое состояние, признававшаяся прежними авторами, в настоящее время отрицается. Секционные находки красного костного мозга свидетельствуют, что кроветворение сохраняется до последнего момента жизни больного. Летальный исход наступает не вследствие

анатомической аплазии органа кроветворения, а вследствие того, что функционально неполноценное мегалобластическое кроветворение не в состоянии обеспечить жизненно важные для организма процессы кислородного дыхания необходимым минимумом эритроцитов.

Этиология и патогенез. С тех пор как Biermer выделил «пернициозную» анемию в качестве самостоятельной болезни, внимание клиницистов и патологов привлек тот факт, что при этом заболевании постоянно наблюдается желудочная ахилия (оказавшаяся, по данным последних лет, гистаминоустойчивой), а на секции обнаруживается атрофия слизистой желудка (*anadenia ventriculi*). Естественно, возникло стремление установить связь между состоянием пищеварительного тракта и развитием анемии.

Согласно современным представлениям, пернициозноанемический синдром следует рассматривать как проявление эндогенного В12-авитаминоза.

Непосредственный механизм анемизации при болезни Аддисона—Бирмера заключается в том, что в связи с дефицитом витамина В12 нарушается обмен нуклеопротеидов, что приводит к расстройству митотических процессов в кроветворных клетках, в частности в эритроблестах костного мозга. Замедленный темп мегалобластического эритропоза обуславливается как замедлением митотических процессов, так и сокращением числа самих митозов: вместо трех митозов, свойственных нормобластическому эритропозу, мегалобластический эритропоз протекает с одним митозом. Это означает, что в то время, как один пронормобласт продуцирует 8 эритроцитов, один промегалобласт продуцирует всего 2 эритроцита.

Распад множества гемоглобинизированных мегалобластов, не успевших «обезьядриться» и превратиться в эритроциты, наряду с их замедленной дифференциацией («аборт эритропоза») является основной причиной, приводящей к тому, что процессы кроветворения не компенсируют процессов кроворазрушения и развивается малокровие, сопровождающееся повышенным накоплением неиспользованных продуктов распада гемоглобина.

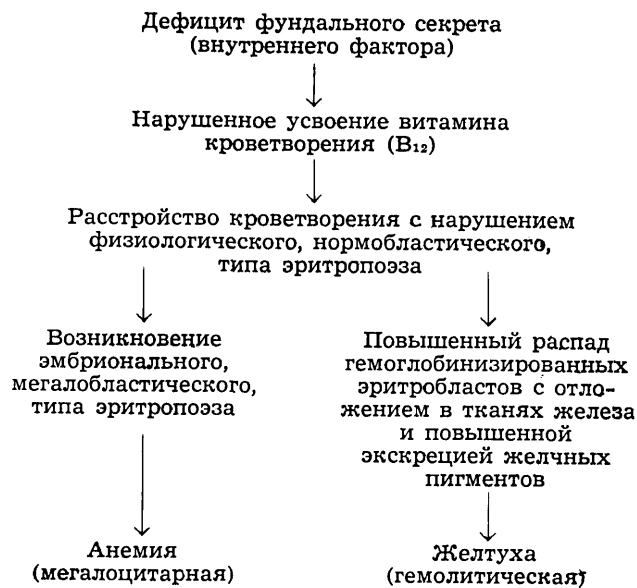
Последнее подтверждается данными определения кругооборота железа (при помощи радиоактивных изотопов), а также повышенной экскрецией кровяных пигментов — уробилина и др.

В связи с бесспорно установленной «дефицитной» эндогенно-авитаминозной природой пернициозной анемии коренному пересмотру подверглись господствовавшие прежде взгляды на значение повышенного распада эритроцитов при этой болезни.

Как известно, пернициозную анемию относили к категории гемолитических анемий, а мегалобластический эритропоз рассматривали как ответную реакцию костного мозга на повышенный распад эритроцитов. Однако гемолитическая теория не получила подтверждения ни в эксперименте, ни в клинике, ни в лечебной практике. Ни одному экспериментатору не удалось получить картины пернициозной анемии при отравлении животных гемолитическим ядром. Анемии гемолитического типа ни в эксперименте, ни в клинике не сопровождаются мегалобластической реакцией костного мозга. Наконец, попытки воздействовать на пернициозную анемию путем спленэктомии, чтобы уменьшить распад эритроцитов, тоже не увенчались успехом.

Повышенная экскреция пигментов при пернициозной анемии объясняется не столько разрушением новообразованных эритроцитов в циркулирующей крови, сколько распадом гемоглобинсодержащих мегалобластов и мегалоцитов еще до их выхода в периферическую кровь, т.е. в костном мозгу и очагах экстрамедуллярного кроветворения. Это предположение подтверждается обнаруженным нами фактом повышенного эритрофагоцитоза в костном мозгу больных пернициозной анемией. Отмечаемое в период рецидива пернициозной анемии повышенное содержание железа в сыворотке крови объясняется в основном нарушенной утилизацией железа, так как в период ремиссии содержание железа крови возвращается к нормальному цифрам.

**Связь между развитием В₁₂-дефицитной анемии
и гемолитической желтухой при болезни
Аддисона—Бирмера**



Помимо повышенного отложения в тканях железосодержащего пигмента — гемосидерина и повышенного содержания в крови, дуоденальном соке, моче и кале безжелезистых пигментов (билирубина, уробилина), у больных пернициозной анемией в сыворотке крови, моче и костном мозгу обнаруживается повышенное количество порфирина и небольшие количества гематина. Порфиринемия и гематинемия объясняются недостаточной утилизацией кровяных пигментов кроветворными органами, в результате чего эти пигменты циркулируют в крови и выделяются из организма с мочой.

Мегалобласты (мегалоциты) при пернициозной анемии, так же как и эмбриональные мегалобласты (мегалоциты), чрезвычайно богаты порфирином и не могут быть полноценными переносчиками кислорода в такой степени, как нормальные эритроциты. Этому выводу отвечает установленный факт повышенного потребления кислорода мегалобластическим костным мозгом.

Общепризнанная современной гематологией и клиникой В₁₂-авитаминозная теория генеза пернициозной анемии не исключает роли способствующих развитию анемии дополнительных факторов, в частности качественной неполноценности макромегалоцитов и их «осколков» — пойкилоцитов, шизоцитов и «недолговечности» их пребывания в периферической крови. Согласно наблюдениям ряда авторов, 50% эритроцитов, перелитых от больного пернициозной анемией здоровому реципиенту, пребывают в крови последнего от 10—12 до 18—30 дней. Максимальная продолжительность жизни эритроцитов в период обострения пернициозной анемии составляет от 27 до 75 дней, следовательно, в 2—4 раза меньше нормальной. Наконец, некоторое (отнюдь не первостепенное) значение имеют и слабо выраженные гемолитические свойства плазмы больных пернициозной анемией, доказываемые наблюдениями над эритроцитами здоровых доноров, перелитыми больным пернициозной анемией и подвергшимися ускоренному распаду в крови реципиентов (Hamilton с сотрудниками, Ю. М. Бала).

Патогенез фуникулярного миелоза, как и пернициозноанемического синдрома, связан с атрофическими изменениями слизистой желудка, ведущими к дефициту витаминного комплекса В.

Клинические наблюдения, установившие благоприятный эффект применения витамина В₁₂ в лечении фуникулярного миелоза, позволяют признать нервный синдром при болезни Бирмера (наряду с анемическим синдромом) проявлением В₁₂-витаминной недостаточности организма.

Вопрос об этиологии болезни Аддисона—Бирмера до настоящего времени следует считать еще неразрешенным.

Согласно современным взглядам, болезнь Аддисона—Бирмера представляет собой заболевание, характеризующееся врожденной неполноценностью железистого аппарата фундального отдела желудка, что выявляется с возрастом в виде преждевременной инволюции желез, продуцирующих гастромукопротеин, необходимый для ассимиляции витамина В₁₂.

Речь идет не об атрофическом гастрите (gastritis atrophicans), а о гастрической атрофии (atrophia gastrica). Морфологическим субстратом этого своеобразного дистрофического процесса является гнездная, редко диффузная атрофия, поражающая главным образом фундальные железы дна желудка (apadenia ventriculi). Указанные изменения, создающие известные еще патологоанатомам прошлого века «перламутровые пятна», обна-

руживаются прижизненно при гастроскопическом исследовании (см. выше) или путем биопсии слизистой желудка.

Заслуживает внимания выдвинутая рядом авторов (Taylor, 1959; Roitt и сотрудники, 1964) концепция об аутоиммунном генезе гастрической атрофии при пернициозной анемии. В пользу этой концепции свидетельствует обнаружение в сыворотке крови у большинства больных пернициозной анемией специфических, временно исчезающих под влиянием кортикостероидов антител по отношению к париетальным и главным клеткам желудочных желез, а также данные иммунофлюоресценции, показавшие наличие антител, фиксированных в цитоплазме обкладочных клеток.

Полагают, что аутоантитела по отношению к желудочным клеткам играют патогенетическую роль в развитии атрофии слизистой желудка и последующих нарушений ее секреторной функции.

Путем микроскопического исследования биопсированной слизистой желудка в последней была обнаружена значительная лимфоидная инфильтрация, что рассматривается как доказательство участия иммунокомпетентных клеток в развязывании органоспецифического аутоиммунного воспалительного процесса с последующей атрофией слизистой желудка.

В этом плане заслуживает внимание частота сочетаний характерной для пернициозной анемии Бирмера гистологической картины атрофии и лимфоидной инфильтрации слизистой желудка с лимфоидным тиреоидитом Хашимото. Более того, у умерших больных анемией Бирмера нередко обнаруживаются (на аутопсии) признаки тиреоидита.

В пользу иммунологической общности анемии Бирмера и тиреоидита Хашимото говорит факт обнаружения антитиреоидных антител в крови больных анемией Бирмера, с другой стороны, антител против обкладочных клеток слизистой желудка у больных с поражением щитовидной железы. По данным Irvine и соавторов (1965), антитела против обкладочных клеток желудка обнаруживаются у 25% больных тиреоидитом Хашимото (противотиреоидные антитела у этих же больных обнаруживаются в 70% случаев).

Представляют интерес и результаты исследований родных больных анемией Бирмера: по данным различных авторов, антитела против обкладочных клеток слизистой желудка и против клеток щитовидной железы, равно как нарушение секреторной и адсорбционной (по отношению к витамину В₁₂) функции желудка, отмечаются не меньше чем у 20% родных больных пернициозной анемией Бирмера.

Согласно новейшим исследованиям, проведенным с помощью радиодиффузионного метода на 19 больных пернициозной анемией, группой американских исследователей было установлено существование в сыворотке крови у всех больных антител, либо «блокирующих» внутренний фактор, либо связывающих как внутренний фактор (ВФ), так и комплекс ВФ+В₁₂.

По данным ряда авторов (Ardeman a. Chanarin, 1963, и др.), против-ВФ-антитела обнаруживаются в гамма-глобулиновой фракции (IgG) сыворотки крови у 50—65% больных В₁₂-дефицитной анемией.

Против-ВФ-антитела обнаружены также в желудочном соке и слюне больных анемией Бирмера.

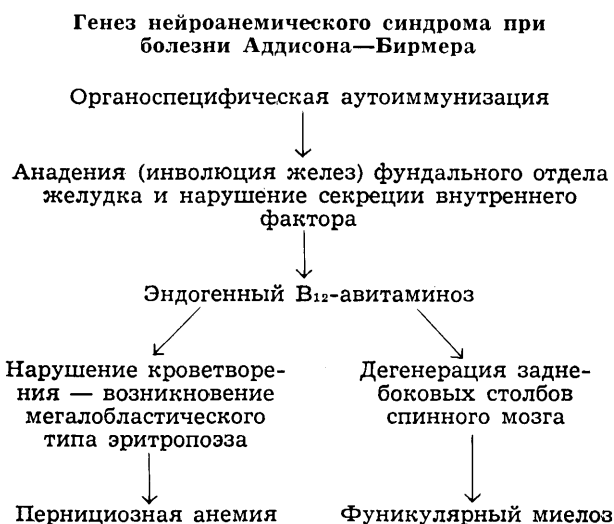
Антитела обнаруживаются и в крови младенцев (до 3-недельного возраста), родившихся от больных пернициозной анемией матерей, содержащих в крови анти-ВФ-антитела.

При детских формах В₁₂-дефицитных анемий, протекающих с сохранной слизистой желудка, но с нарушенной продукцией внутреннего фактора (см. ниже), антитела по отношению к последнему (против-ВФ-антитела) обнаруживаются примерно в 40% случаев.

Не обнаруживаются антитела при детской пернициозной анемии, возникающей в связи с нарушенной абсорбцией витамина В₁₂ на уровне кишечника.

В свете изложенных выше данных глубокий патогенез В₁₂ дефицитной анемии Бирмера представляется в виде аутоиммунного конфликта.

Схематически возникновение нейроанемического (В₁₂-дефицитного) синдрома при болезни Аддисона—Бирмера можно представить следующим образом.



Особого рассмотрения требует вопрос о взаимоотношениях пернициозной анемии и рака желудка. Этот вопрос издавна привлекал к себе внимание исследователей. Уже со времени первых описаний злокачественного малокровия было известно, что это заболевание нередко сочетается со злокачественными новообразованиями желудка.

По данным статистики США (цит. Wintrobe), рак желудка встречается у 12,3% (в 36 случаях из 293) умерших от злокачественного малокровия в возрасте старше 45 лет. По сводным данным, собранным А. В. Мельниковым и Н. С. Тимофеевым, частота рака желудка у больных злокачественным малокровием, установленная на основе клинико-рентгенологических и секционных материалов, составляет 2,5%, т.е. примерно в 8 раз больше, чем среди населения в целом (0,3%). Частота рака желудка у больных пернициозной анемией, по данным тех же авторов, в 2—4 раза превосходит таковую рака желудка у лиц соответствующих возрастов, не страдающих анемией.

Обращает на себя внимание учащение случаев рака желудка у больных пернициозной анемией в последние годы, что следует объяснить удлинением жизни больных (в связи с эффективной В₁₂-терапией) и прогрессирующей перестройкой слизистой желудка. В большинстве случаев это больные пернициозной анемией, заболевающие раком желудка. Не следует, однако, упускать из виду и возможность того, что рак желудка сам по себе иногда дает картину пернициозной анемии. При этом необязательно, как предполагали некоторые авторы, чтобы рак поразил именно фундальный отдел желудка, хотя локализация опухоли в этом отделе имеет безусловно «отягощающее» значение. По данным С. А. Рейнберга, из 20 больных с сочетанием рака желудка и пернициозной анемии только у 4 опухоль локализовалась в кардиальном и субкардиальном отделах; у 5 была обнаружена опухоль в антральном отделе, у 11 — в теле желудка. Пернициозноанемическая картина крови может развиваться при любой локализации рака желудка, сопровождающейся диффузной атрофией слизистой с вовлечением в процесс желез дна желудка. Известны случаи, когда развившаяся пернициозноанемическая картина крови являлась единственным симптомом рака желудка (подобный случай описан нами)¹.

Признаками, подозрительными в смысле развития раковой опухоли желудка у больного пернициозной анемией, следует считать, во-первых, изменение типа малокровия с гиперхромного на нормогипохромный, во-вторых, развивающуюся у больного рефрактерность к терапии витамином В₁₂, в-третьих, появление новых симптомов, нехарактерных для пернициозной анемии как таковой: исчезновение аппетита, похудание. Появление указанных симптомов обязывает врача незамедлительно исследовать больного в направлении возможной бластомы желудка.

Следует подчеркнуть, что даже отрицательный результат рентгенологического исследования желудка не может служить гарантией отсутствия опухоли.

Поэтому при наличии даже одних клинико-гематологических симптомов, внушающих обоснованные подозрения на развитие бластомы, необходимо считать показанным оперативное вмешательство — пробную лапаротомию.

Прогноз. Печеночная терапия, предложенная в 1926 г., и современное лечение витамином В₁₂ в корне изменили течение болезни, утратившей свою «злокачественность». Теперь летальный исход злокачественного малокровия, наступающий при явлениях кислородного голодания организма (аноксии) в состоянии комы, представляет большую редкость. Хотя не все симптомы болезни исчезают во время ремиссии, тем не менее стойкая кровяная ремиссия, наступающая в результате систематического приема антианемических препаратов, фактически равносильна практическому выздоровлению. Известны случаи полного и окончательного выздоровления, особенно тех больных, у которых еще не успел развиваться нервный синдром.

Лечение. Впервые Minot и Murphy (1926) сообщили об излечении 45 больных злокачественным малокровием при помощи специальной диеты с богатым содержанием сырой телячьей печени. Наиболее активной оказалась нежирная телячья печень, пропущенная дважды через мясорубку и назначаемая больному по 200 г в день за 2 часа до приема пищи.

Большим достижением в терапии пернициозной анемии явилось изготовление эффективных печеночных экстрактов. Из парентерально вводимых экстрактов печени наибольшей известностью пользовался советский камполон, добываемый из печени рогатого скота и выпускаемый в ампулах по 2 мл. В связи с сообщениями об антианемической роли кобальта были созданы печеночные концентраты, обогащенные кобальтом. Подобный советский препарат — антианемин — был с успехом применен в отечественных клиниках для лечения больных пернициозной анемией. Дозировка антианемина — от 2 до 4 мл в мышцу ежедневно до получения гематологической ремиссии. Практика показала, что однократное введение массивной дозы камполона в 12—20 мл (так называемый «камполоновый удар») равносильно по эффекту полному курсу инъекций того же препарата по 2 мл ежедневно.

По данным современных исследований, специфичность действия печеночных препаратов при пернициозной анемии обусловлена содержанием в них витамина кроветворения (В12). Поэтому основой стандартизации антианемических препаратов служит количественное содержание витамина В12 в микрограммах или гаммах на 1 мл. Камполон различных серий содержит от 1,3 до 6 мкг/мл, антианемин — 0,6 мкг/мл витамина В12.

В связи с получением синтетической фолиевой кислоты последняя была использована для лечения пернициозной анемии. Назначаемая *per os* или парентерально в дозе 30—60 мг и больше (максимально до 120—150 мг *pro die*), фолиевая кислота вызывает у больного пернициозной анемией быстрое наступление ремиссии. Однако отрицательное свойство фолиевой кислоты заключается в том, что она приводит к повышенному расходованию тканевого витамина В12. По некоторым данным, фолиевая кислота не предотвращает развития фуникулярного миелоза, а при длительном применении даже способствует ему. Поэтому фолиевая кислота при анемии Аддисона—Бирмера не получила применения.

В настоящее время в связи с введением в широкую практику витамина В12 указанные выше средства в лечении пернициозной анемии, применявшиеся на протяжении 25 лет (1925—1950), утратили свое значение.

Наилучший патогенетический эффект при лечении пернициозной анемии достигается от парентерального (внутримышечного, подкожного) применения витамина В12. Следует различать терапию насыщения, или «ударную терапию», проводимую в период обострения, и «терапию поддержания», проводимую в период ремиссии.

Терапия насыщения. Первоначально, исходя из суточной потребности человека в витамине В12, определявшейся в 2—3 мкг, было предложено вводить сравнительно малые дозы витамина В12 — по 15 γ ежедневно или по 30 γ через 1—2 дня. При этом считали, что введение больших доз нецелесообразно ввиду того, что большая часть полученного сверх 30 γ витамина В12 выводится из организма с мочой. Последующими исследованиями, однако, было показано, что В12-связывающая емкость плазмы (зависящая в основном от содержания α_1 -глобулина) и степень утилизации витамина В12 варьируют в зависимости от потребности организма в витамине В12, иначе говоря, от степени дефицита витамина В12 в тканях. Нормальное содержание витамина В12 в последних, по данным Ungley, составляет 1000—2000 γ (0,1—0,2 г), из которых половина приходится на долю печени.

По данным Mollin и Ross, при выраженной В12-недостаточности организма, проявляющейся клинически картиной фуникулярного миелоза, после инъекции 1000 γ витамина В12 в организме удерживается 200—300 γ .

Клинический опыт показал, что хотя малые дозы витамина В12 практически приводят к клиническому улучшению и восстановлению нормальных (или близких к нормальным) показателей крови, все же они недостаточны для восстановления тканевых резервов витамина В12. Недонасыщенность организма витамином В12 проявляется как в известной неполноценности клинической и гематологической ремиссии (сохранение остаточных явлений глоссита и особенно неврологических явлений, макроцитоз эритроцитов), так и в склонности к ранним рецидивам болезни. В силу указанных выше причин применение малых доз витамина В12 признано нецелесообразным. С целью ликвидации В12-витаминного дефицита в период обострения пернициозной анемии в настоящее время предложено применять средние— 100—200 γ и большие — 500—1000 γ — дозы витамина В12.

Практически в качестве схемы при обострении пернициозной анемии можно рекомендовать инъекции витамина В12 по 100—200 γ ежедневно в течение первой недели (до наступления ретикулоцитарного криза) и в дальнейшем через день до наступления гематологической ремиссии. В среднем при продолжительности курса лечения 3—4 недели курсовая доза витамина В12 составляет 1500—3000 γ .

При фуникулярном миелозе показаны более массивные (ударные) дозы витамина В12 — по 500—1000 γ ежедневно или через день в течение 10 дней, а в дальнейшем 1—2 раза в неделю до получения стойкого терапевтического эффекта — исчезновения всех неврологических симптомов.

Положительные результаты — выраженное улучшение у 11 из 12 больных фуникулярным миелозом (причем у 8 больных с восстановлением трудоспособности) — получены Л. И. Яворковским при эндолюбальном введении витамина В12 в дозе 15—200 мкг с интервалами в 4—10 дней, всего на курс лечения до 840 мкг. Учитывая возможность возникновения осложнений, вплоть до выраженного менингеального синдрома (головная боль, тошнота, ригидность затылка, повышение температуры), следует ограничивать показание к эндолюбальному введению витамина В12 исключительно тяжелыми случаями фуникулярного миелоза. Применявшиеся в недавнем прошлом другие методы лечения фуникулярного миелоза: диатермия позвоночника, сырой свиной желудок в больших дозах (по 300—400 г в день), витамин В1 по 50—100 мг в день — в настоящее время утратили свое значение, за исключением витамина В1, рекомендуемого при неврологических расстройствах, особенно при так называемой полиневритической форме.

Продолжительность курса лечения витамином В12 при фуникулярном миелозе составляет обычно 2 месяца. Курсовая доза витамина В12 — от 10000 до 25000 γ .

Chevallier рекомендовал для получения стойкой ремиссии проводить длительное лечение витамином В12 в массивных дозах (по 500—1000 γ в день) до получения наивысших показателей красной крови (гемоглобин — 100 единиц, эритроциты — свыше 5000000).

В связи с длительным применением массивных доз витамина В12 возникает вопрос о возможности гипервитаминоза В12. Этот вопрос решается отрицательно ввиду быстрого выведения витамина В12 из организма. Накопленный богатый клинический опыт подтверждает практическое отсутствие признаков перенасыщения организма витамином В12 даже при длительном его применении.

Пероральное применение витамина В12 эффективно в сочетании с одновременным приемом желудочного антианемического фактора — гастромукопротеина. Получены благоприятные результаты лечения больных пернициозной анемией путем применения внутрь таблетизированных препаратов, содержащих витамин В12 в сочетании с гастромукопротеином.

В частности, положительные результаты отмечены при использовании отечественного препарата муковит (препарат выпускался в таблетках, содержащих 0,2 г гастромукопротеина из слизистой оболочки пилорического отдела сниного желудка и 200 или 500 мкг витамина В12).

В последние годы появились сообщения о положительных результатах лечения больных пернициозной анемией витамином В12, назначаемым перорально в дозе не менее 300 γ в день без внутреннего фактора. При этом можно рассчитывать на то, что всасывание даже 10% введенного витамина В12, т. е. примерно 30 γ , вполне достаточно для того, чтобы обеспечить наступление гематологической ремиссии.

Предложено также вводить витамин В12 и другими путями: сублингвально и интраназально — в виде капель или путем распыления — в дозе 100—200 мкг ежедневно до наступления гематологической ремиссии с последующей поддерживающей терапией 1—3 раза в неделю.

По нашим наблюдениям, трансформация кроветворения наступает в первые же 24 часа после инъекции витамина В12, а окончательная нормализация костномозгового кроветворения завершается спустя 48—72 часа после введения витамина В12.

Возможность трансформации мегалобластического типа кроветворения в нормобластический решается в свете унитарной теории с точки зрения генеза эритробластов того и другого типа из единой родоначальной клетки. В результате наступающего насыщения костного мозга «фактором созревания эритроцитов» (витамин В12, фолиновая кислота) изменяется направленность развития базофильных эритробластов. Последние в процессе дифференцирующего деления превращаются в клетки нормобластического ряда.

Уже через 24 часа после инъекции витамина В12 происходят радикальные сдвиги в кроветворении, выражающиеся в массовом делении базофильных эритробластов и мегалобластов с дифференциацией последних в новые формы эритробластов — преимущественно мезо- и микрогенерации. Единственным признаком, указывающим на «мегалобластическое прошлое» этих клеток, является диспропорция между высокой степенью гемоглобинизации цитоплазмы и сохранившим еще свою рыхлую структуру ядром. По мере созревания клетки диссоциация в развитии ядра и цитоплазмы сглаживается. Чем ближе клетка к окончательному созреванию, тем больше она приближается к нормобласту. Дальнейшее развитие этих клеток — их обезьядривание, окончательная гемоглобинизация и превращение в эритроциты — совершается по нормобластическому типу, в ускоренном темпе.

Со стороны гранулопоэза наблюдается усиленная регенерация гранулоцитов, особенно эозинофилов, среди которых отмечается резкий сдвиг влево с появлением значительного количества эозинофильных промиелоцитов и миелоцитов. Напротив, среди нейтрофилов отмечается сдвиг вправо с абсолютным преобладанием зрелых форм. Наиболее важным является исчезновение характерных для пернициозной анемии полисегментоядерных нейтрофилов. В этот же период наблюдается восстановление нормальной морфофизиологии гигантских клеток костного мозга и нормального процесса образования тромбоцитов.

Ретикулоцитарный криз наступает на 5—6-й день.

Гематологическая ремиссия определяется следующими показателями: 1) наступление ретикулоцитарной реакции; 2) нормализация костномозгового кроветворения; 3) нормализация периферической крови; 4) восстановление нормального содержания витамина В12 в крови.

Ретикулоцитарная реакция, выражаемая графически в виде кривой, в свою очередь зависит от степени анемии (она обратно пропорциональна исходному количеству эритроцитов) и быстроты ответной реакции костного мозга. Чем быстрее происходит подъем кривой, тем медленнее ее спадение, прерываемое иногда вторым подъемом (в особенности при нерегулярном лечении).

Isaacs и Friedeman предложили формулу, по которой в каждом отдельном случае можно вычислить ожидаемый под влиянием лечения максимальный процент ретикулоцитов:

$$R = \frac{82 - 22 \cdot E_0}{1 + 0,5 \cdot E_0},$$

где R — ожидаемый максимальный процент ретикулоцитов; E_0 — исходное количество эритроцитов в миллионах.

Пример. Количество эритроцитов в день начала терапии равнялось 2 500 000.

$$R = \frac{82 - (22 \times 2,5)}{1 + (0,5 \times 2,5)} = 12\%.$$

Непосредственный эффект терапии витамином В12 в смысле пополнения периферической крови вновь образованными эритроцитами начинает сказываться лишь с 5—6-го дня после введения антианемического препарата. Процент гемоглобина возрастает медленнее, чем количество эритроцитов, поэтому цветной показатель в стадии ремиссии обычно снижается и становится меньше единицы (рис. 44). Параллельно с прекращением мегалобластического эритропоэза и восстановлением нормальной картины крови убывают и симптомы повышенного распада эритроцитов: исчезает желтушность покровов, печень и селезенка сокращаются до нормальных размеров, снижается количество пигментов в сыворотке крови, желчи, моче и кале.

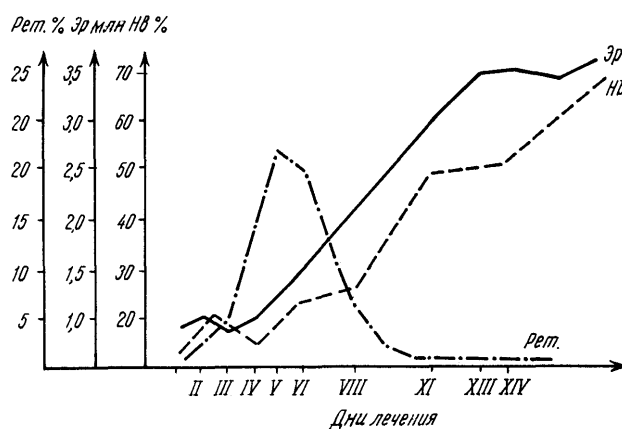


Рис. 44. Динамика показателей крови под воздействием витамина В12.

Клиническая ремиссия выражается в исчезновении всех патологических симптомов, включая анемические, диспепсические, неврологические и глазные. Исключение составляет гистаминоустойчивая ахилия, которая обычно сохраняется и в период ремиссии.

Улучшение общего состояния: прилив сил, исчезновение поносов, падение температуры — наступает обычно раньше исчезновения анемических симптомов. Несколько медленнее ликвидируется глоссит. В редких случаях отмечается и восстановление желудочной секреции. До некоторой степени уменьшаются нервные явления: исчезают парестезии и даже атаксия, восстанавливается глубокая чувствительность, улучшается состояние психики. При тяжелых формах нервные явления малообратимы, что связано с дегенеративными изменениями нервной ткани. Эффективность терапии витамином В12 имеет известный предел, по достижении которого рост количественных показателей крови прекращается. Благодаря более быстрому росту количества эритроцитов по сравнению с повышением гемоглобина цветной показатель снижается до 0,9—0,8, а иногда и ниже, анемия приобретает гипохромный характер. Создается впечатление, что терапия витамином В12, способствуя максимальному использованию железа для построения гемоглобина эритроцитов, приводит к израсходованию его

запасов в организме. Развитию гипохромной анемии в этом периоде благоприятствует и пониженное усвоение пищевого железа вследствие ахилии. Поэтому в данный период болезни целесообразно перейти к лечению препаратами железа — Ferrum hydrogenio reductum по 3 г в день (обязательно запивать соляной кислотой) или гемостимулина. Показанием к назначению железа больным пернициозной анемией может служить снижение железа плазмы с повышенных (до 200—300 γ%) в период обострения цифр до субнормальных в период ремиссии. Показателем полезного действия железа в этот период является повышение утилизации радиоактивного железа (Fe^{59}) с 20—40% (перед лечением) до нормы (после лечения витамином В12).

Вопрос о применении гемотрансфузий при пернициозной анемии в каждом случае решается согласно показаниям. Безусловным показанием является пернициозная кома, представляющая угрозу жизни больного вследствие нарастающей гипоксемии.

Несмотря на блестящие достижения в лечении пернициозной анемии, проблема окончательного ее излечения до сих пор остается неразрешенной. Даже в стадии ремиссии при нормальных показателях крови можно обнаружить характерные изменения эритроцитов (анизо-пойкилоцитоз, единичные макроциты) и сдвиг нейтрофилов вправо. Исследование желудочного сока выявляет в большей части случаев перманентную ахилию. Изменения со стороны нервной системы могут прогрессировать даже при отсутствии анемии.

С прекращением введения витамина В12 (в той или иной форме) возникает угроза рецидива болезни. Клинические наблюдения показывают, что рецидивы болезни возникают обычно в срок от 3 до 8 месяцев после прекращения лечения.

В редких случаях рецидивы болезни бывают через несколько лет. Так, у наблюдавшейся нами больной 60 лет рецидив наступил только через 7 (!) лет со времени полного прекращения приема витамина В12.

Терапия поддержания заключается в назначении профилактического (противорецидивного) приема витамина В12. При этом следует исходить из того, что суточная потребность в нем человека составляет, по наблюдениям разных авторов, от 3 до 5 γ. На основании этих данных можно рекомендовать с целью профилактики рецидива пернициозной анемии вводить больному 2—3 раза в месяц по 100 γ или еженедельно по 50 γ витамина В12 в виде инъекций.

В качестве поддерживающей терапии в состоянии полной клинической и гематологической ремиссии и для профилактики рецидивов могут быть рекомендованы также препараты перорального действия — муковит с наличием или без внутреннего фактора (см. выше).

Профилактика. Профилактика обострений пернициозной анемии сводится к систематическому введению витамина В12. Сроки и дозировки устанавливаются индивидуально (см. выше).

Учитывая возрастные особенности (обычно пожилой возраст больных), а также существующий патоморфологический субстрат болезни — атрофический гастрит, рассматриваемый как преинвазивное состояние, необходимо проявлять по отношению к каждому больному пернициозной анемией разумную (не чрезмерную!) онкологическую настороженность. Больные пернициозной анемией подлежат диспансерному наблюдению с обязательным контролем крови и рентгеновским исследованием желудочно-кишечного тракта не реже одного раза в год (при наличии подозрений — чаще).

ПЕРНИЦИОЗНЫЕ (В₁₂-ФОЛИЕВОДЕФИЦИТНЫЕ) АНЕМИИ ДЕТСКОГО ВОЗРАСТА

Пернициозно-анемический синдром в детском возрасте встречается весьма редко.

Анализ литературного материала и собственных наблюдений позволяет выделить следующие формы пернициозных (В12-фолиеводефицитных) анемий детского возраста.

1. Нутритивная мегалобластная анемия детей раннего (грудного) возраста. Встречается главным образом у недоношенных детей и у детей, находившихся на искусственном вскармливании, в частности козьим молоком или молочным порошком.

2. Классическая (типа Аддисона—Бирмера) В12-дефицитная анемия. Характеризуется всеми особенностями, свойственными пернициозной анемии взрослых. Патогенез анемии связывается с атрофией слизистой желудка, сопровождающейся полным отсутствием «внутреннего» фактора наряду с гистаминоустойчивой ахлоргидрией. Анемия возникает чаще у детей старшего возраста.

3. Ювенильная В12-дефицитная анемия. Возникает в связи с функциональной недостаточностью фундальных желез, вырабатывающих glandулярный мукопротеин, при анатомически нормальной слизистой желудка и сохраненной секреции соляной кислоты. Анемия носит обратимый характер. Ее возникновение связывают с моментами аутоиммунного характера — выработкой антител по отношению к внутреннему фактору.

4. Семейная В12-дефицитная анемия детского возраста с сохраненным внутренним фактором и протеинурией (болезнь Ольги Имерслунд). Эта форма описана впервые О. Imerlund у 10 детей (1950) под названием «Familial vitamini В12 malabsorption».

Хроническая мегалобластная анемия с протеинурией у детей, обозначаемая как **эссенциальная эпителиопатия с синдромом мегалобластной анемии** (С. В. Левицкая и сотрудники, 1962), проявляется обычно уже на 1—2-м году жизни, хотя описаны случаи более позднего возникновения болезни (в 5—11 лет). Заболевание, так же как и пернициозная анемия, протекает циклически, отличаясь от последней сохраненной секреторией желудочного сока, содержащего свободную соляную кислоту и активный внутренний фактор (определяемый пробой Шиллинга).

У больных детей обычно обнаруживают увеличение печени, реже селезенки и лимфатических узлов.

Описаны в 25 % случаев (Revol и соавторы, 1966) спинальные нарушения.

Картина крови и особенно костномозгового пунктата (табл. 23) напоминает картину крови и цитологию костномозгового пунктата при пернициозной анемии, т. е. наблюдается: 1) прогрессирующая анемия гипер- и нормохромного типа с гиперсидеремией, макроанизоцитоз, мегалоцитоз, полихромазия, анизохромия эритроцитов, относительная ретикулоцитопения (0,4—0,5%); 2) лейкопения с относительным лимфоцитозом, полисегментация ядер нейтрофилов, гигантские нейтрофилы; 3) в костном мозгу — резко выраженный мегалобластический тип кроветворения; гранулоцитарный росток костного мозга резко угнетен.

Морфологически мегалобластная природа клеток резко подчеркнута, притом преобладают клетки с выраженной диссоциацией в развитии ядра и цитоплазмы (при наличии ядра характерной мегалобластной структуры цитоплазма в большинстве клеток ортохромная или полихроматофильная).

Многие мегалобласты демонстрируют феномен клеточной анаплазии («монструозные» мегалобласты).

Содержатся в достаточном проценте и так называемые «синие» мегалобласты и ретикуломегалобласты; нормобластический эритропоэз в период обострения болезни редуцирован.

Введение витамина В₁₂ в дозе 200—300 у уже на 3-й день дает нормобластическую трансформацию костного мозга с подъемом ретикулоцитов до 13—15% к 9—10-му дню.

Как и при пернициозной анемии, и при эритромиелозе, неполноценные мегалобластные элементы в стадии законченной гемоглобинизации подвергаются массивной деструкции, вследствие чего развивается гемолитическая желтуха с непрямой билирубинемией.

Содержание витамина В₁₂ в сыворотке крови резко понижено.

В случае, описанном С. В. Левицкой, витамин В₁₂ в сыворотке крови не был обнаружен (!), после же введения 1400 γ витамина В₁₂ (в течение 6 дней) в крови определялось до 405 мкг/мл витамина В₁₂.

В другом случае, у наблюдавшейся нами 6-летней девочки с типичной болезнью Имерслунд (протеинурия с трехмесячного возраста, мегалобластная анемия при сохраненной желудочной секреции, благоприятный эффект лечения витамином В₁₂), содержание витамина В₁₂ в плазме крови до лечения составляло всего 48 мкг/мл.

Табл. 23. Болезнь Имерслунд (универсальная эпителиопатия). Картина пунктата костного мозга, совершенно напоминающая пернициозноанемический костный мозг.

Из других признаков болезни Имерслунд следует указать на атрофию слизистой языка, сухость кожных покровов, их шелушение (на ладонях — крупнопластинчатого характера), частые опрелости. При гистологическом и гистохимическом исследовании биопсированной кожи обнаружены явления гиперкератоза, очаговая гиперплазия зернистого слоя с истончением, а местами с атрофией эпидермиса, склероз дермы с образованием отдельных инфильтратов.

У больных отмечается также своеобразная рецидивирующая пневмония с выраженной эпителиопатией, характеризующейся резкой десквамацией эпителия бронхов, альвеол и плевры. Своеобразная системная эпителиопатия сказывается также в поражении почек — стойкой протеинурии, генез которой связывается со своеобразным тубулярным нефрозом — поражением эпителия проксимального отдела почечных канальцев, сопровождающимся нарушением их реабсорбционной функции по отношению к белковым молекулам (по типу синдрома Фанкони).

С. В. Левицкая с сотрудниками при электронно-микроскопическом изучении биопсированной почки установили изменение щеточной каемки эпителиальных клеток канальцев, состоящей из сходных по величине и форме цилиндрических отростков цитоплазмы, обращенных в просвет канальцев и участвующих в реабсорбции; повышение осмиефильности и гомогенизации многих митохондрий с появлением крупных вакуолей и мелких осмиефильных гранул в цитоплазме.

Патогенез. Развитие анемии пернициозного типа при болезни Имерслунд связывают с диффузной эпителиопатией кишечника и выпадением его абсорбционной функции по отношению к витамину В₁₂ вследствие врожденного отсутствия в клетках кишечника специфического белка — акцептора витамина В₁₂.

Клиническим доказательством данной концепции может служить терапевтический эффект, полученный Colle, Greenberg и Krivit (1961) у девочки 2 лет, больной мегалобластной анемией, при пероральном введении витамина В12 вместе с кишечным соком здорового человека (в то время как пероральный прием витамина В12 вместе с внутренним фактором оказался неэффективным).

Заблевание носит врожденный семейный характер.

Возможность генетической аутосомной передачи по рецессивному типу требует еще доказательств.

Лечение. Проводится по тем же принципам, что и лечение пернициозной анемии взрослых.

Однако следует учитывать у детей и дистрофическую симптоматику, которая не столь легко поддается полному устранению, хотя репарация крови бывает полной.

В ответ на введение витамина В12 наступает быстрая клиническая и гематологическая ремиссия, кроветворение нормализуется и исчезают клинические симптомы, однако требуется дальнейшая поддерживающая терапия, так как прекращение введения витамина В12 влечет за собой через 3—6 месяцев спонтанный рецидив болезни.

Врожденная мегалобластная анемия при наследственной оротоацидурии. Наряду с классическими формами мегалобластной анемии В12- и фолиеводефицитного генеза, в последние годы описаны единичные случаи врожденной мегалобластной анемии, наблюдаемой в раннем детском возрасте в связи с наследственными нарушениями метаболизма пиримидинов, в частности оротовой кислоты.

Оротовая кислота [син. урацилкарбоновая кислота ($C_5H_4N_2O_4$)], выделенная первоначально из сывротки коровьего молока, а затем из печени и дрожжей, является предшественником пиримидиновых оснований, участвующих в синтезе нуклеопротеидов.

Впервые врожденная мегалобластная анемия в сочетании с массивной оротоацидурией была описана Huguley и Bain (1960) у трехмесячного мальчика. Анемия оказалась рефрактерной к фолиевой кислоте, витаминам В12 и В6 и закончилась летальным исходом.

Аналогичное заблевание, также у мальчика трехмесячного возраста, но с благоприятным исходом после лечения уридином (см. ниже) было описано Becroft и Phillips (1965).

Клиническая картина. Болезнь характеризуется признаками общей, физической и умственной отсталости.

Характерным симптомом служит появление в моче своеобразных кристаллов оротовой кислоты (сточная экскреция последней достигает 1,5 г). Со стороны крови отмечается картина нормо-гиперхромной анемии пернициозоподобного типа, с выраженным анизо-пойкилоцитозом и анизохромией эритроцитов, присутствием эритроцитов с тельцами Жолли, кольцами Кебота, эритробластов; со стороны белой крови наблюдается тенденция к гранулоцитопении, имеются полисегментоядерные нейтрофилы; определяются также гигантские кровяные пластинки при умеренной тромбоцитопении. В костном мозгу — извращенный показатель лейко/эритро (1:2) при картине развернутого мегалобластического эритропоэза и наличии гигантских миело- и мегатимелоцитов.

Содержание витамина В12 и фолиевой кислоты в плазме крови нормальное.

Патогенез. Возникновение мегалобластной анемии при оротоацидурии связывают с генетически обусловленным наследственным нарушением синтеза пиримидиновых оснований на уровне оротовой кислоты. Неиспользование оротовой кислоты для дальнейшего синтеза пиримидинов сопровождается ее избыточным накоплением и выделением через почки в виде кристаллов. Вместе с тем, нарушенный синтез пиримидинов приводит к нарушению синтеза нуклеиновых кислот — в основном ДНК, в меньшей степени — РНК. В результате, несмотря на нормальное содержание витамина В12 и фолиевой кислоты, нарушается нормальный эритропоэз, возникает мегалобластная анемия.

Как показали исследования Huguley и сотрудников, причиной нарушенной утилизации оротовой кислоты для синтеза пиримидинов является дефицит двух ферментов — оротидиловой пирофосфорилазы и оротидиловой декарбоксилазы. В меньшей степени недостаточность этих ферментов обнаруживается у обоих родителей и братьев (сестер) больных детей. Это дает основание считать, что возникновение оротоацидурии в сочетании с общей психосоматической задержкой развития и мегалобластическим кроветворением имеет место в редких случаях у гомозигот при наличии бессимптомного носительства этого дефекта у гетерозигот. Болезнь передается, по-видимому, по аутосомно-рецессивному типу; хотя описанные до настоящего времени единичные случаи болезни наблюдались только у мальчиков, малое число наблюдений не дает оснований рассматривать болезнь как генетически сцепленную с женской половой хромосомой X. Современными исследователями высказывается предположение о связи заблевания с делецией «гена-оператора» («оперона»), контролирующего синтез оротидиловых энзимов — пирофосфорилазы и декарбоксилазы.

Лечение. После того как была показана полная рефрактерность болезни к витаминам группы В (В12, В6, фолиевая кислота) и раскрыт патогенез заблевания, предложено (Becroft и Phillips, 1965) использовать лечебной целью уридин. Последний, представляющий собой нуклеозид (т. е. производное пиримидинового основания — урацила+ пентоза), превращающийся в организме (за счет присоединения фосфатной группы) в со-

ответствующий нуклеотид — уридилловую кислоту, способствует быстрой нормализации нарушенного синтеза нуклеопротеидов, что приводит к исчезновению в течение короткого срока всех симптомов болезни — оротоацидурии, мегалобластной анемии и общей физико-психической отсталости.

Эффективная доза уридина для ребенка в возрасте 1—2 лет составляет 1,5—3 г в день. Ретикулоцитарный криз наступает на 5-й день, клинико-гематологическая ремиссия — через 2 недели. По достижении ремиссии рекомендуется поддерживающая терапия — по 1,5—0,75 г в день в течение длительного времени — не менее 2—3 лет. Практически в течение всего периода роста ребенка необходимо наблюдение и при возобновлении симптомов — появлении оротоацидурии и анемии — повторное назначение уридина.

АНЕМИИ БЕРЕМЕННЫХ

Анемии, развивающиеся во время беременности, не являются едиными ни по патогенезу, ни по клинико-гематологической картине. От анемии беременных следует отличать физиологическую «псевдоанемию», вернее, гемодилюцию, или гидремию беременных, обусловленную гиперплазией (возможно, в связи с повышенной продукцией антидиуретического гормона задней доли гипофиза в течение беременности).

Физиологическая гиперплазия отмечается у 40—70% беременных женщин. Показано, что, начиная с VII месяца беременности, происходит увеличение массы плазмы, достигающее апогея на IX лунном месяце (до 150% по сравнению с массой плазмы у небеременной женщины), несколько снижающееся в течение X месяца (на 15%) и возвращающееся к нормальному состоянию через 1—2 недели после родов.

Наряду с увеличением массы плазмы в процессе беременности увеличиваются, но в меньшей степени (по данным различных авторов, максимум на 20%) общая масса эритроцитов и тотальный гемоглобин. Таким образом, в течение беременности имеет место физиологическая гиперволемиа, т. е. увеличение массы крови на 23—24%, происходящее как за счет увеличения массы эритроцитов (достигающей к концу беременности 2000 мл), так главным образом за счет увеличения массы плазмы (достигающей 4000 мл). Вследствие преимущественного увеличения массы плазмы в последние месяцы беременности отмечается как закономерное явление снижение показателя гематокрита и показателей красной крови, ошибочно обозначаемое некоторыми авторами как «физиологическая анемия беременных».

В отличие от истинной анемии гиперплазия беременных характеризуется отсутствием морфологических изменений эритроцитов. Последние нормохромны и имеют нормальные размеры. Допустимыми пределами физиологической гемодилюции при беременности считается снижение показателя гематокрита до 30/70, гемоглобина до 10 г% и эритроцитов до 3 600 000. Дальнейшее снижение показателей красной крови следует расценивать как истинную анемию. Компенсаторное значение гемодилюции беременных, по мнению некоторых авторов, состоит в том, что облегчается обмен питательных веществ и газов через плаценту, а при родовых кровопотерях истинная убыль красных кровяных телец уменьшается примерно на 20%. Клинически гиперплазия беременных проходит бессимптомно и лечения не требует.

С окончанием беременности быстро, в течение 1—2 недель, восстанавливается нормальная картина крови.

Развитие истинной анемии в течение беременности связано со многими моментами. Имеют значение и исходное состояние беременной, и условия питания, и интеркуррентные заболевания, появляющиеся во время беременности. Поэтому следует различать анемии у беременных и анемии беременных. Первые могут возникнуть на почве различных экзогенных причин, вторые непосредственно связаны с беременностью как таковой. Различают две основные формы анемий беременных: железодефицитную (гипохромную) и фолиево-В12-дефицитную (гиперхромную). Описаны также редко встречающиеся гемолитическая (аутоагрессивная) и гипопластическая анемии беременных.

ЖЕЛЕЗОДЕФИЦИТНАЯ АНЕМИЯ БЕРЕМЕННЫХ

Данная форма анемии беременных является самой частой. Она составляет 75—95% всех анемий беременных и встречается примерно у 15—30% женщин. В патогенезе этого типа малокровия главную роль играет нарушение баланса железа в организме беременной.

В течение беременности из материнских депо расходуется около 400 мг железа, из них около 300 мг — на развитие плода и около 100 мг — на долю плаценты.

Процесс поступления железа из крови матери через плаценту аналогичен процессу поступления железа в кровь взрослого человека из желудочно-кишечного тракта. С помощью радиоактивного железа (Fe^{59}) пока-

зано, что железо, принятое беременной женщиной per os, через 40 минут появляется в плазме, а через 2 часа — в эритроцитах плода.

Дополнительно во время родов в связи с кровопотерей расходуется 175—200 мг железа (это количество эквивалентно количеству «сбереженной» в течение беременности массе менструальной крови). В период лактации кормящая мать отдает ребенку еще около 150—200 мг железа. В нормальных условиях беременная и кормящая женщина все же не анемизируется, так как указанные расходы железа покрываются с избытком благодаря лучшему усвоению алиментарного и мобилизации депонированного железа.

С нарастанием срока беременности отмечается повышение уровня железа плазмы, меди и свободных порфиринов в эритроцитах, а также сидерофилина плазмы, с возвращением к исходным цифрам после родов.

В условиях физиологической беременности, при отсутствии скрытого дефицита железа, повышенное расходование железа в связи с ростом плода полностью компенсируется тем, что в этот период женщины не теряют кровь с менструациями. Таким образом, при физиологической беременности не отмечается дефицита железа, напротив, создается некоторый избыток его, используемый плодом, а после родов — младенцем в период лактации.

Более значительные потери железа во время родов и в период лактации могут привести к состоянию скрытого дефицита железа, выражающегося в снижении уровня железа плазмы без клинических симптомов гипосидероза и без анемии. Подобное состояние «преданемии», выявляемое особенно отчетливо при помощи пробы с нагрузкой железом (повышенное и ускоренное поглощение введенного железа), по существу является первой фазой развития железной недостаточности организма. С присоединением дополнительных анемизирующих факторов, в частности в условиях нарушенного усвоения алиментарного железа (ахилия, поносы) или его повышенного расходования (острые и хронические инфекции), а также в случае повторных беременностей, родов и периодов лактации, создаются условия для развития более выраженных проявлений гипосидероза в виде тяжелой железодефицитной анемии.

Таким образом, в развитии железодефицитной анемии беременных играют роль факторы как эндогенного (субъективного) порядка («капризный» аппетит у некоторых женщин в период беременности, отсюда — нерациональное питание, диспепсические явления, обусловленные самой беременностью), так и экзогенного (объективного) порядка, встречающиеся у некоторых народов в экономически слабо развитых странах: алиментарная недостаточность железа, белков, витаминов группы В и С, истощающие кишечные заболевания, гельминтозы, паразитарные заболевания (малярия), а также религиозные и бытовые предрассудки, ведущие к нерациональному питанию в период лактации («чиллашир» — отказ от употребления мяса, яиц и других полноценных белков в течение 40 дней после родов), повторные, ежегодные беременности и роды, обычай кормления грудью до 2—3 (!) лет и т. п. Указанные причины обуславливают чрезвычайную распространенность в некоторых странах анемий у беременных как железо-дефицитного, так и В12(фолиево)-дефицитного (см. ниже) и смешанного характера.

Диагностическими критериями железодефицитной анемии беременных являются: содержание гемоглобина ниже 10 г%, эритроцитов менее 3 600 000, показатель гематокрита ниже 33, цветной показатель ниже 0,8 (до 0,4), железо плазмы ниже 60 γ%.

В лечении железодефицитной анемии беременных приходится считаться с тем фактом, что прием препаратов железа внутрь нередко вызывает или усиливает диспепсические расстройства. Из препаратов железа, назначаемых per os, наиболее усвояемым и эффективным, по нашим наблюдениям, оказался гемостимулин. Эффективным является и сочетанное лечение железом и кровью: в среднем прирост гемоглобина составляет 10 единиц. Однако переливание крови, показанное при острой кровопотере в родах или раннем послеродовом периоде, в течение самой беременности не может быть рекомендовано к широкому применению в силу возможных реакций, которые могут привести к выкидышу.

Наилучший эффект дает парентеральное введение железа. По наблюдениям В. С. Карабанова, после 10—20 вливаний по 5 мл ферковена отмечается прирост гемоглобина на 7—18 единиц, параллельно с увеличением количества эритроцитов и железа плазмы (от следов до 56—112 γ%).

Вливания ферковена беременным следует производить при условии строгого соблюдения изложенных выше правил.

Наряду с введением препаратов железа больным беременным проводится комплексная терапия витаминами С (0,8—1 г в день) и группы В, а именно: В6 и В1 в виде инъекций 5 % растворов по 1 мл (5 мл в день), на курс по 1 г; В12 — по 30 γ через день, на курс 300—600 γ; В_е (фолиевая кислота) — по 30—50 мг в день; В2, РР — по 50 мг в день.

ГИПЕРХРОМНЫЕ (ФОЛИЕВО-В₁₂-ДЕФИЦИТНЫЕ) МАКРОЦИТАРНЫЕ АНЕМИИ

БЕРЕМЕННЫХ

Гиперхромная макроцитарная анемия беременных в условиях нашей страны наблюдается сравнительно редко. Значительно чаще эта анемия встречается у жительниц субтропических и тропических стран, причем часто на фоне малярии, глистной инвазии или поражения кишечника.

Согласно наблюдениям Layrissе, в Венесуэле макроцитарная анемия беременных представляет собой относительно частое осложнение беременности и пуэрперального периода у женщин с «низким экономическим уровнем». По данным автора, охватывающим свыше 1000 случаев анемии, последняя встречается у 7% беременных и у 2,3% женщин в пуэрперальном периоде. Аналогичные данные сообщены индийскими авторами.

Патогенез. Причиной гиперхромной анемии беременных является сочетанная недостаточность важнейших факторов кроветворения — фолиевой кислоты и витамина В12.

Известно, что в период беременности и лактации потребность женщины в витамине В12 и фолиевой кислоте повышается в несколько раз, достигая 5—10 γ в день (вместо 2—3 γ в день в обычных условиях) для витамина В12 и 5 мг (вместо 2 мг) для фолиевой кислоты. Исследования многочисленных авторов показали, что в течение беременности содержание витамина В12 прогрессивно снижается, сохраняясь, однако, в пределах нормальных колебаний. Высокая проходимость витамина В12, а также фолиевой кислоты через плацентарный барьер обеспечивает плод достаточным количеством витаминов кроветворения.

Согласно исследованиям Rachmilevitz и Izak, содержание витамина В12, фолиевой и фолиновой кислот в крови пупочной вены новорожденного соответственно в 2—4—8 раз выше, чем в материнской крови. Подобные соотношения, обнаруженные у рожениц без анемии, естественно, создают благоприятную предпосылку для развития анемии беременных при соответствующей экзогенной (алиментарной) недостаточности. Это лишний раз подтверждает положение, что беременность — физиологический процесс, подчас протекающий на грани допустимых физиологических норм.

Лечение. Терапия гиперхромной анемии беременных построена на общих правилах лечения В12 (фолиево)-дефицитных анемий с учетом особенностей, свойственных беременности.

ПЕРНИЦИОЗНАЯ (ФОЛИЕВО-В₁₂-ДЕФИЦИТНАЯ, МЕГАЛОБЛАСТНАЯ) АНЕМИЯ БЕРЕМЕННЫХ

Под этим названием описана тяжелая анемия пернициозного типа, прогрессирующая в течение беременности и приводящая в нелеченых случаях к летальному исходу.

Патогенез. Пернициозная анемия беременных, как правило, возникает на IV—V месяце беременности, т. е. в период, когда эмбриональное кроветворение в печени плода сменяется нормобластическим (Е. В. Кравкова, наши наблюдения). Как уже было указано, смена кроветворения у плода происходит под влиянием материнских гемопоэтических факторов (фолиевая кислота, витамин В12). Поэтому возникновение пернициозной анемии беременных следует рассматривать как результат повышенного расходования материнских антианемических веществ (фолиевая кислота, витамин В12) при условии бывшей до беременности латентной фолиевой (В12) недостаточности. Тот факт, что только единичные женщины (по данным Scharplaz, 1:3000) в период беременности заболевают злокачественным малокровием; объясняется тем, что у большинства женщин в печени имеются столь большие запасы фолиевой кислоты и витамина В12, что даже повышенное расходование их в связи с ростом плода не сказывается на кроветворении материнского организма. Лишь у тех женщин, у которых запасы антианемических веществ в печени в физиологических условиях недостаточны, во время беременности (во второй ее половине) развивается тяжелая форма злокачественного малокровия.

Что касается признававшейся в недавнем прошлом патогенетической роли токсикоза беременности (рвота и т. п.), то с современной точки зрения токсикоз следует расценивать не как причину, а как следствие тяжелого малокровия. Не токсикоз вызывает анемию, а, напротив, тяжелая анемия приводит беременную в состояние токсикоза.

Известную роль в возникновении пернициозной (мегалобластной) анемии беременных играют и внешние факторы: инфекции, глистные инвазии, поносы, алиментарная недостаточность, т. е. процессы, снижающие усвоение экзогенных антианемических веществ (витамина В¹², фолиевой кислоты). Этими обстоятельствами объясняется сравнительно большая частота мегалобластных анемий беременных в некоторых районах экваториальной Африки (по данным Dubuis и Lavanchy, 1 случай на 250 беременностей) и Азии.

Картина крови. Развитию пернициозноанемической картины крови обычно предшествует макроцитарная нормогиперхромная анемия. Постепенно малокровие приобретает все характерные особенности пернициозной анемии. В костном мозгу вначале сохраняется макронормобластический эритропоэз, в дальнейшем

развивается мегалобластический тип кроветворения. В отличие от классической пернициозной анемии не наблюдается лейкопении, — напротив, отмечается нейтрофильный лейкоцитоз.

Клиника. Симптомы пернициозной анемии беременных в основном соответствуют клинике тяжелого рецидива болезни Аддисона—Бирмера, но имеются и некоторые отличия.

Секреция желудочного сока, как правило, не нарушена. Глоссит наблюдается непостоянно. Отмечаются парестезии. Фуникулярный миелоз развивается только при повторных рецидивах анемии. При сохранении беременности состояние больной прогрессивно ухудшается, анемия и сопутствующая гемолитическая желтуха резко усиливаются. В этот период картина костномозгового кроветворения и периферической крови полностью соответствует таковой при тяжелой пернициозной анемии. Нелеченая анемия в подобных случаях приводит беременную к состоянию пернициозной комы и к гибели. При благополучном родоразрешении дальнейшее развитие болезни протекает по-разному: или наступает полное выздоровление (даже без специальной антианемической терапии) и рецидивы могут наблюдаться только при повторных беременностях (особенно, если последние часто повторяются), или же развивается типичная пернициозная анемия с циклическим течением и обострениями, не связанными с повторными беременностями.

Лечение. Терапевтическая тактика при пернициозной анемии беременных является большим испытанием для клинициста. До последнего времени при этой болезни наблюдаются летальные исходы, которых можно было бы избежать при правильно проведенном лечении. В «допеченочную» эру единственным шансом на спасение больной было своевременное прерывание беременности (кесарево сечение) в сочетании с переливанием крови. Витамин В₁₂ и фолиевая кислота дали возможность успешно лечить пернициозную анемию беременных консервативно. К сожалению, не во всех случаях удается довести беременную до нормального родоразрешения. Поэтому решение тактической задачи: продолжать ли в данном конкретном случае консервативную терапию или прервать беременность и в какой момент — имеет по-прежнему решающее значение для жизни больной и плода.

Как правило, если беременная поступает в состоянии комы или прекомы, следует попытаться вывести ее из этого тяжелого состояния при помощи повторных переливаний эритроцитной массы (по 250—500 мл). Одновременно необходимо ввести в больших дозах витамин В₁₂ (200—500 γ) и фолиевую кислоту (100—150 мг в день). В литературе имеются указания на лучшую эффективность фолиевой кислоты при пернициозной анемии беременных. На этом основании последнюю предложено рассматривать как фолиеводефицитную анемию.

При отсутствии эффекта показано прерывание беременности под защитой переливания крови (эритроцитной массы).

Лечение витамином В₁₂ (по 100—200 γ в течение первой недели ежедневно и в дальнейшем через день) и фолиевой кислотой (100—150 мг в день) в достаточных дозах необходимо предпринимать с появления первых признаков гиперхромно-макроцитарной (пернициозной) анемии беременных. Лишь при этом условии можно рассчитывать на сохранение беременности и благополучное родоразрешение.

Профилактика заключается в должном контроле за картиной крови, осуществляемом в женской консультации, и своевременном назначении фолиевой кислоты и витамина В₁₂ при появлении первых признаков макро(мега)цитарной гиперхромной анемии. Заслуживает внимания предложение назначать пероральный прием фолиевой кислоты в течение последнего триместра беременности, тем женщинам, у которых еще до развития анемии определяются макроцитоз эритроцитов и дефицит (в них и сыворотке крови) фолиевой кислоты.

ЭНТЕРОГЕННЫЕ ФОЛИЕВО-В12-ДЕФИЦИТНЫЕ АНЕМИИ

Под этим названием объединяются симптоматические фолиево-В₁₂-дефицитные анемии, возникающие в связи с хроническими кишечными заболеваниями (энтериты типа спру, целиакия), а также с функциональным исключением более или менее значительного отрезка тонкого кишечника (резекция, атрезия, дивертикулез).

АНЕМИИ ПРИ СПРУ

Спру (*spru*, голландское *sprew*—пена) синонимы: *aphtae tropicae*, *psilosis linguae*, *diarrhea alba*, *diarrhea tropica*) заболевание, распространенное главным образом в тропических и субтропических странах. В СССР спру встречается преимущественно в Средней Азии, где эта болезнь впервые была констатирована А. Н. Крюковым в 1922 г., и в Закавказье. В последние годы спру обнаружена также в странах умеренного пояса; это —

так называемая европейская, или нетропическая, спру. Нам приходилось наблюдать спру в Московской области.

Спру встречается чаще у женщин, особенно в период беременности и лактации. Аналогичное заболевание у детей описано под названием целиакия (см. ниже).

Клиника. Как и болезнь Аддисона—Бирмера, спру характеризуется патологической триадой: 1) поражение пищеварительного тракта; 2) поражение кроветворной системы; 3) поражение нервной и эндокринной систем.

Поражение пищеварительных органов, обуславливающее нарушение питания организма, является основным в картине болезни. Поражение кишечника проявляется в виде своеобразного энтерита с жидким, пенистым и обесцвеченным жирным стулом, что и послужило причиной одного из названий этой болезни («белая диарея»). При тяжелых формах болезни в патологический процесс вовлекается и толстый кишечник; понос приобретает характер энтероколита. Обязательным симптомом, иногда предшествующим наступлению поноса, является воспалительно-язвенное поражение языка, слизистой полости рта, неба, глотки и пищевода. Глоссит при спру (табл. 24) более выраженный и постоянный симптом, чем при пернициозной анемии. У женщин нередко наблюдаются воспалительно-атрофические процессы на слизистых гениталий (вагиниты).

Кислотность желудочного сока, как правило, нормальна или даже повышена; в редких случаях отмечается гипохилия или ахилия.

Эндокринопатии при спру выражаются в гипофункции адреналовой системы (гипотония, адинамия), гипофизарно-мезэнцефалитической системы (инсипидарный симптомокомплекс), половых желез (аменорея). Особенного развития достигают эндокринопатии в кахектической стадии болезни, когда развивается картина плюригландулярной недостаточности по типу гипофизарной кахексии Симмондса.

Болезнь развивается постепенно. Иногда спру следует за другим истощающим кишечным заболеванием — язвенным колитом или пеллагрой. Нередко первыми симптомами болезни являются общая адинамия, болезненные ощущения в полости рта, саднение языка и пищевода. В других случаях еще до развития этих симптомов у больного возникают диспепсические явления и бродильный понос. Дефекация происходит вскоре после приема пищи и ночью под утро («стул-будильник»). Отхождение обильного стула с газами приносит больному кратковременное облегчение. При известной длительности болезни развивается исхудание. На фоне общего истощения рельефно вырисовывается вздутый живот с раздутыми петлями тонких кишок. Отмечаются болезненность, урчание и переливание в области кишечника.

Стул обычно не чаще 5—6 раз, обильный, с большим содержанием газов, пенистый, кашицеобразный или жидкий, обесцвеченный или слабо окрашенный. В начале болезни может быть билиозный стул; реакция испражнений резко кислая.

Наличие в испражнениях непереваренных мышечных волокон и стеаторея указывают на нарушенную усвояемость белков и жиров в связи с поносом и ускоренным прохождением пищевых масс через пораженный кишечник. Нарушению усвоения белков и жиров способствует и панкреатическая недостаточность (так называемая идиопатическая стеаторея).

Невсосавшиеся углеводы подвергаются кислому брожению и метановому гниению. В результате нарушенного всасывания углеводов и воды получается типичный бродильный стул, представляющий благоприятную среду для дрожжевых грибков. Бродильное содержимое тонкой кишки, богатое дрожжевыми грибами, белковым экссудатом и кислыми массами, раздражает слизистую толстой кишки, в результате чего энтерит осложняется колитом.

В результате поражения пищеварительного тракта и нарушенного всасывания питательных веществ развиваются симптомы эндогенного полиавитаминоза (А, В1, В2, В12, Вс, С, D) и общее истощение (кахексия) с инсипидарным синдромом. У некоторых больных мы наблюдали явления фуникулярного миелоза.

При легких формах болезни клиническая картина проявляется в виде отдельных типичных симптомов со стороны языка, крови и т. п.

Картина крови. В зависимости от периода болезни и ее тяжести картина крови представляется неоднородной.

Наиболее типичной для спру является анемия гиперхромномакроцитарного типа, достигающая резкой степени. Отмечается анизоцитоз эритроцитов; наряду с макроцитами встречаются и микроциты. В зависимости от превалирования макроцитов или микроцитов изменяется величина цветного показателя — от гиперхромного до нормо- и гипохромного. В некоторых, особенно тяжелых случаях появляются мегалобласты и картина крови приближается к пернициозноанемической. Обращают на себя внимание выраженные дегенеративные изменения эритроцитов (пойкилоцитоз, шизоцитоз). Со стороны белой крови отмечается нерезкая гранулоцитопения со сдвигом нейтрофильного ряда влево и вправо — появлением полисегментоядерных нейтрофилов. В тяжелых случаях наблюдается умеренная тромбоцитопения.

Костномозговое кроветворение при спру представляет большой принципиальный интерес ввиду сходства этого заболевания с болезнью Аддисона—Бирмера.

Эритропоэз при спру совершается в основном за счет макрогенераций эритробластов и их производных макрономобластов; встречаются и типичные мегалобласты.

В тяжелых случаях наступает мегалобластическое превращение костного мозга, подобное наблюдаемому при пернициозной анемии. Лейкопоэтическая функция костного мозга нарушена, что выражается в расстройстве созревания гранулоцитов (сдвиг миелограммы влево) и значительных морфологических изменениях (ранняя сегментация ядра, начинающаяся со стадии промиелоцита, проявление атипической зернистости, вакуолизация протоплазмы и т. д.). Характерны изменения гигантских клеток костного мозга, выражающиеся в полиморфизме ядер (встречаются полисегментоядерные мегакариоциты).

Наблюдающиеся при спру изменения гемопоэза в целом свидетельствуют о дефиците кроветворных факторов — фолиевой кислоты, витамина В12.

Патологическая анатомия. Морфологически в пищеварительном тракте выражены воспалительно-атрофические, а иногда и язвенно-некротические изменения слизистой с преимущественной локализацией в тонком кишечнике (Г. Н. Терехов). В последние годы описаны единичные наблюдения, когда заболевание протекало лишь с явлениями легкой гиперемии слизистой желудочно-кишечного тракта, что говорит о возможности развития клинической картины спру на почве чисто функционального поражения пищеварительного тракта. В паренхиматозных органах обнаруживаются явления дегенерации и атрофии. Единственный орган, находящийся в состоянии гиперплазии, это — костный мозг, который не только в эпифизах, но и в диафизах длинных костей представляется вишнево-красным.

Этиология и патогенез. Совместное воздействие экзогенных моментов (жара, нерациональное питание) и эндогенных факторов (дисфункция эндокринных желез и гипокальциемия в связи с беременностью, лактацией и т. п.) создает условия, ведущие к угнетению функции пищеварительных желез и развитию истощающих поносов.

Фактором, предрасполагающим к развитию спру, является перегрузка кишечника углеводистой пищей в условиях жаркого климата. На этой почве создаются условия для повышенного развития бродильной флоры в тонком кишечнике, в частности дрожжевых грибков и стрептококков. В результате возникающего дисбактериоза кишечника нарушаются процессы биосинтеза ряда витаминов, особенно никотиновой и фолиевой кислот, осуществляемого в физиологических условиях кишечными сапрофитами.

Патогенез. Если в патогенезе пернициозной анемии основную роль играют выпадение желудочного фактора — гастромукопротеина и нарушенное усвоение витамина В12, то в реализации клинко-гематологического синдрома при спру большое значение имеет кишечный фактор, т. е. нарушенное всасывание антианемических веществ — витамина В12 и фолиевой кислоты — в пораженном кишечнике. Это доказывается исследованиями Glass и др., показавшими, что введенный внутрь больному спру радиоактивный витамин В12, меченный по кобальту (Co^{60}), не усваивается даже при добавлении внутреннего (желудочного) фактора. По данным И. Б. Лихциера с сотрудниками, содержание витамина В12 в крови у больных затяжными энтеритами типа спру понижено. Существует мнение (С. М. Рысс), что нарушение всасывания витамина В12 при спру обусловлено недостатком белка-акцептора в кишечнике.

Дифференциальный диагноз. Известное сходство клинко-гематологической картины при спру и болезни Аддисона—Бирмера дает повод к смешению этих двух совершенно самостоятельных нозологических форм. Отличием гематологического синдрома при спру от такового при пернициозной анемии является менее выраженная мегалобластическая реакция костного мозга, что находит отражение в картине периферической крови (меньшая степень гиперхромии, менее выраженная макроплазия эритроцитов).

Отсутствие ахилии у большинства больных спру, большое упорство и постоянство кишечных явлений, преимущественное поражение периферического нейрона, эндокринопатии, тетания и кахексия являются главными дифференциально-диагностическими признаками, отличающими спру от пернициозной анемии. Основное патогенетическое отличие при спру от пернициозной анемии заключается в терапевтическом эффекте противэнтеритной диеты при первой; восстановление нормальной деятельности кишечника, даже без специальной антианемической терапии, может привести к полному выздоровлению.

Дифференциальный диагноз спру и пернициозной анемии

Клинические симптомы	Спру	Пернициозная анемия
Упитанность	Резко понижена, вплоть до развития общей кахексии	Сохранена; иногда патологическое ожирение
Цвет покровов	Бледно-землистый	Лимонно-желтый
Глоссит	Более выраженный и постоянный	При ремиссии обычно исчезает
Эзофагит	Частый симптом	Не наблюдается
Ахилия	Не обнаруживается	Постоянная, гистамино-упорная

Энтерит	Постоянный, типа «белой диареи». Стеаторея	Непостоянный. Кал интенсивно окрашен (повышенное содержание стеркобилина)
Гипокальциемия	Выражена	Отсутствует
Остеопороз	Часто, особенно в детском возрасте	Не наблюдается
Гемолитические явления	Не выражены или слабо выражены	Выражены
Нервные изменения	Полиневриты, тетания	Фуникулярный миелоз, реже поражение периферического нейрона
Эндокринопатии	Плюригландулярная недостаточность; в стадии кахексии инсипидарный синдром	Непостоянные стигматы
Периферическая кровь	Гиперхромно-макроцитарная анемия, непостоянная лейкопения	Гиперхромно-мегалоцитарная анемия; постоянные лейко- и тромбоцитопения
Костномозговое кроветворение	Макронормобластический тип эритропоэза, реже мегалобластический сдвиг кроветворения	В стадии обострения — мегалобластический эритропоэз, сменяющийся нормобластическим в стадии ремиссии
Главный патогенетический фактор	Поражение кишечника и нарушенное усвоение антианемических веществ — резорбционный фолиево-В12-авитаминоз	Отсутствие желудочного антианемического фактора — гастромукопротеина и нарушенное усвоение витамина В12
Эффективность терапии:		
1. Безуглеводистая диета, кальциевая терапия	Эффективна	Безрезультатна
2. Печеночная терапия	Эффективна при условии парентерального введения печеночного экстракта (камполона)	Всегда эффективна
3. Витамин В12 парентерально	Эффективен (непостоянно)	Эффективен (постоянно)
4. Витамин В12 внутрь (вместе с гастромукопротеином)	Неэффективен	Эффективен
5. Фолиевая кислота	Эффективна (постоянно)	Эффективна (непостоянно)

Лечение. Противознтеритная (противобродильная) диета при спру проводится в соответствии с принципами, изложенными А.Н.Крюковым в 1922 г. Исходя из того, что основным в картине болезни является энтерит, следует полностью исключить из пищи углеводы, которые усиливают бродильные процессы в тонком кишечнике. Больному назначают строгую, но достаточно калорийную белково-жировую диету. Лишь при установлении нормально оформленного стула щелочной реакции больному постепенно вводят, начиная с небольших количеств, углеводы (пюре, каши, сухари, сахар и фрукты, но не молоко).

Одновременно с диетотерапией больному проводят кальциевую терапию, лучше всего в виде внутривенных вливаний 10% хлористого кальция ежедневно по 10 мл (на курс 20—30 вливаний). Кальций вводят и внутрь в виде Calcium carbonicum по 1/4 чайной ложки 3—4 раза в день. Для лучшего усвоения кальция, учитывая нарушенную функцию околощитовидных желез, целесообразно применять одновременно ежедневные подкожные инъекции паратиреокальцитона по 1 мл. Внутрь назначают препараты поджелудочной железы — панкреатин или панкреон по 1 г, а при ахилии — натуральный желудочный сок или соляную кислоту с пепсином. Рекомендуется 50% настой из гранатовой корки (Infus. corticis fructus Granati 50 %) по 10 столовых ложек в день.

Если развиваются явления плюригландулярной недостаточности, проводят полигормональную терапию: кортин, питуитрин (в инъекциях), адиурекрин (в виде нюхательного порошка по 0,05 г). Показаны инъекции гидрокортизона — по 50—100 мг в день; на курс 30 инъекций.

Показаны переливания цельной крови — по 250—300 мл через каждые 5—6 дней, всего 5—6 переливаний. Нам неоднократно приходилось убеждаться в том, что рациональная диетотерапия в комбинации с повторными массивными гемотрансфузиями спасает считавшихся безнадежными тяжелобольных спру.

Целесообразны инъекции витамина В12, назначаемого по 100—200 γ через день; на курс 15—20 инъекций. Хороший терапевтический эффект при лечении спру получен от применения фолиевой кислоты в дозе

50—60 мг в день в течение 2—3 недель. По нашим наблюдениям, фолиевая кислота особенно эффективна в случаях спру, протекающих с упорным глосситом и стоматитом. Целесообразно назначение фоликобаламина в таблетках, содержащих по 50 / витамина В₁₂ и 5 мг фолиевой кислоты, по 3—6 таблеток в день до наступления клинического выздоровления.

ЦЕЛИАКИЯ

Близкой к спру, особенно к ее нетропической форме, является так называемая целиакия. Последняя форма, наблюдаемая у детей различного возраста, начиная с грудного, по современным данным представляет собой болезнь нарушенного всасывания (malabsorption syndrome), возникающую в связи с эпителиопатией тонкого кишечника, и сопровождается развитием инфантилизма (infantilismus intestinalis).

Клиническая картина. Картина болезни в тяжелых случаях соответствует типичной спру, характеризуясь истощающим поносом, остеопорозом и деформацией костей, иногда симптомами тетании (на почве гипокальциемии) и выраженной анемией. Последняя чаще имеет гипохромный, железодифицитный характер, связанный с расстройством всасывания железа в верхнем отрезке тонкой кишки.

В отдельных случаях, очевидно в связи с нарушенным всасыванием на уровне подвздошной кишки, возникает гиперхромная макро-мегалоцитарная анемия с эритробластемией, лейкопенией, сдвигом нейтрофилов вправо, гипотромбоцитозом. Картина костномозгового пунктата в этих случаях характеризуется мегалобластическим типом эритропоэза, присутствием гигантских мегамиелоцитов и гиперсегментацией мегакариоцитов, т. е. полностью соответствует картине кроветворения при болезни Аддисона—Бирмера.

Лечение. Терапия целиакии проводится по принципу лечения спру. Назначают белковую диету (с ограничением не только углеводов, но и жиров), переливания крови, фолиевую кислоту, витамины В₁₂, В₆, препараты железа, кальция. В период обострения энтерита показано применение антибиотиков из группы тетрациклина (биомицин, ауреомицин) для подавления патологической флоры тонкого кишечника, нарушающей процессы, биосинтеза и абсорбции фолиевой кислоты и витамина В₁₂.

В₁₂-ФОЛИЕВОДЕФИЦИТНАЯ (ПЕРНИЦИОЗОПОДОБНАЯ) АНЕМИЯ ПРИ ДИВЕРТИКУЛАХ ТОНКОЙ КИШКИ

Рядом авторов описаны случаи развития пернициозоподобной анемии у больных, страдающих дивертикулумом тонкой кишки.

Патогенез. Возникновение анемии связывают с тем, что в дивертикуле, представляющем слепую петлю тонкой кишки, развивается обильная, несвойственная тонкой кишке бактериальная флора, конкурирующая с организмом-хозяином в усвоении витамина В₁₂ и фолиевой кислоты.

Жалобы больных и клиническая симптоматика болезни соответствуют в основном клинике хронического, «спруподобного» энтерита, с некоторыми особенностями в виде локальных симптомов — болей в животе, поноса, чередующихся с явлениями нарушения кишечной проходимости (запор, вздутие живота, рвота).

Лечение. Патогенетическое лечение состоит в назначении витамина В₁₂ и фолиевой кислоты в сочетании с назначением антибиотиков группы тетрациклина, подавляющих рост патогенной микрофлоры в дивертикуле тонкой кишки. Клиническими наблюдениями показано, что применение антибиотиков типа биомицина (ауреомицина) улучшает поступление витамина В₁₂ через кишечную стенку в тех случаях, когда добавление внутреннего фактора к перорально вводимому витамину В₁₂ не давало эффекта. Аналогичное антибактериальное действие оказывает назначаемый внутрь (в капсулах по 0,08—0,1), противостронгилоидный препарат генцианвиолет. Радикальное излечение болезни состоит в хирургической операции — ликвидации порочной слепой петли.

АНЕМИИ, ВОЗНИКАЮЩИЕ В СВЯЗИ С ОПЕРАЦИЯМИ НА ПИЩЕВАРИТЕЛЬНОМ ТРАКТЕ

Широкий размах, который в настоящее время приобрела хирургия пищеварительного тракта, выдвигает вопрос об изучении и профилактике анемических состояний, возникающих в связи с операциями на желудке и кишечнике. Эти анемии, как в эксперименте, воспроизводят картину железо- или В12(фолиево)-дефицитного малокровия в связи с анатомическим или функциональным исключением того или иного отдела пищеварительной системы.

АГАСТРИЧЕСКАЯ АНЕМИЯ

К агастрической анемии в узком смысле слова относятся анемии, возникающие в связи с полным удалением желудка (гастрэктомией).

В практическом отношении важно подчеркнуть, что наиболее широко применяемые при язвенной болезни желудка операции — частичная резекция и гастроэнтероанастомоз, как правило, не сопровождаются развитием малокровия. Лишь у части больных (преимущественно женщин) наблюдается малокровие железододефицитного характера.

Разноречивые данные о частоте пострезекционных анемий объясняются тем, что резекции производились по поводу различных заболеваний, при которых удаляли разные участки желудка. Анемия чаще развивается при резекциях по поводу рака желудка. Напротив, у больных язвой желудка, перенесших резекцию, как правило, выраженного малокровия не наблюдается.

Наблюдения М. С. Дульцина подтверждают возможность развития «хирургической» анемии со стигматом хлороза через 5—12 лет после резекции желудка лишь в случае присоединения добавочных факторов — кровотечений, дисфункции яичников, инфекций.

Согласно нашим наблюдениям, развитие и характер анемии у лиц с оперированным желудком зависят от следующих обстоятельств: 1) состояния организма перед операцией; 2) основного заболевания, по поводу которого была произведена операция; 3) характера оперативного вмешательства; 4) срока, прошедшего со времени операции.

С точки зрения современных представлений о главной роли фундальных желез в выработке внутреннего антианемического фактора, гесп. гастромукопротеина, необходимого для усвоения витамина В12, развитие агастрической анемии В12-дефицитного (пернициозного) типа может иметь место только при условии полного удаления или по меньшей мере субтотальной резекции желудка.

Сравнительная редкость пернициозной анемии агастрического происхождения объясняется тем, что операция гастрэктомии производится преимущественно больным раком желудка, срок жизни которых после операции нередко не превышает 1—2 лет, что является недостаточным сроком для развития пернициозной анемии.

В настоящее время в связи с усовершенствованием хирургической техники срок жизни больных раком желудка, подвергнутых гастрэктомии, удлинился, вследствие чего участились случаи развития пернициозной анемии у гастрэктомизированных больных.

По статистике Macdonald и др., из 27 больных, проживших свыше 3 лет после тотальной гастрэктомии и заведомо не принимавших печеночных, гесп. В12-содержащих препаратов, у 12 человек развилась макроцитарная анемия. Tomoda проследил за 4 больными на протяжении 5 лет после тотальной гастрэктомии. В течение первых 2 лет у больных наблюдалась гипо- или нормохромная анемия, на 3-м году развилась гиперхромная макроцитарная анемия, а по истечении 5—6 лет у них отмечалась типичная пернициозная анемия, успешно поддающаяся лечению витамином В12 или фолиевой кислотой и вновь рецидивировавшая после прекращения лечения. По наблюдениям Pitney, Beard, систематически в течение 19 месяцев определявших у оперированного больного содержание витамина В12 в крови, снижение последнего было впервые констатировано через 16 месяцев после операции. По данным Reimer, наблюдавшего 20 больных, перенесших тотальную гастрэктомию, у всех больных через 4—5 лет развилась тяжелая пернициозоподобная анемия. А. И. Гольдберг с сотрудниками приводит наблюдения над многочисленными больными агастрической пернициозной и макроцитарной анемиями, развившимися спустя 2—4 года после тотальной гастрэктомии.

Под нашим наблюдением находились 24 больных агастрической пернициозной анемией, развившейся через различные сроки, большей частью от 2 до 6 лет, после операций субтотальной резекции желудка и гастрэктомии, производившихся по поводу рака желудка (8 случаев), язвы желудка (8 случаев) и полипоза желудка (8 случаев).

Известный срок (в среднем 3—5 лет), необходимый для развития пернициозной анемии после полного удаления желудка, следует объяснить компенсаторной ролью печени, содержащей значительные запасы фолиевой кислоты и витамина В12-

Если исходить из нормального содержания в печени витамина В12, составляющего 2 γ /г, следует считать, что нормальная печень, весящая 1500 г, содержит 3000 у витамина В12. Общие же запасы витамина В12 в организме здорового человека (включая печень, почки, мышцы) составляют около 4000—5000 γ , что при минимальной суточной потребности организма в 2—3 у должно хватить на 4—5 лет.

Если развитие агастрической В12-дефицитной анемии в связи с тотальной гастрэктомией считается закономерным явлением, то развитие такой анемии после субтотальной, а тем более частичной резекции желудка требует объяснения, поскольку при этих операциях не затрагивается фундальный отдел желудка, вырабатывающий гастромукопротеин. Как показали исследования Vadenoch и сотрудников, производивших биопсию культуры у 6 лиц, заболевших агастрической пернициозной анемией после резекции желудка по поводу язвенной болезни, в слизистой сохранившейся части желудка обнаружили атрофические изменения. В12-дефицитный характер анемии у этих лиц подтверждается тестом Гласса: введенный внутрь радиоактивный витамин В12 не усваивается, но добавление внутреннего фактора способствует его усвоению. Таким образом, и пострезекционную пернициозную анемию с полным правом можно отнести к «агастральным» (согласно нашей номенклатуре) В12-дефицитным анемиям.

Развитию типичной анемии В12-дефицитного, resp. пернициозного, типа предшествует период скрытой В12-недостаточности, проявляющейся в виде симптомов так называемой агастральной астении (А. А. Буслов), парестезии, глоссита.

По данным А. И. Гольдберг и сотрудников, наиболее ранним симптомом В12-недостаточности является появление макроцитоза эритроцитов (средний диаметр эритроцитов достигает 8 мкм, в то время как содержание витамина В12 в крови находится еще в пределах физиологической нормы. Макроцитоз эритроцитов появляется обычно на 6-м месяце после операции и постепенно увеличивается в течение 2 лет (рис. 45).

Агастрическая анемия пернициозного типа появляется обычно в сроки от 3 до 5 лет после операции гастрэктомии.

В части случаев, однако, анемия пернициозного типа и даже фуникулярный миелоз могут развиваться и ранее — через 1—1,5 года после операции.

При всем сходстве с классической пернициозной анемией Аддисона—Бирмера агастрическая пернициозная анемия отличается от последней рядом признаков: меньшей выраженностью симптомов гипергемолиза и отсутствием гиперсидеремии. Нередко отмечается снижение уровня железа плазмы, связанное с нарушением процессов ионизации и всасывания пищевого железа.

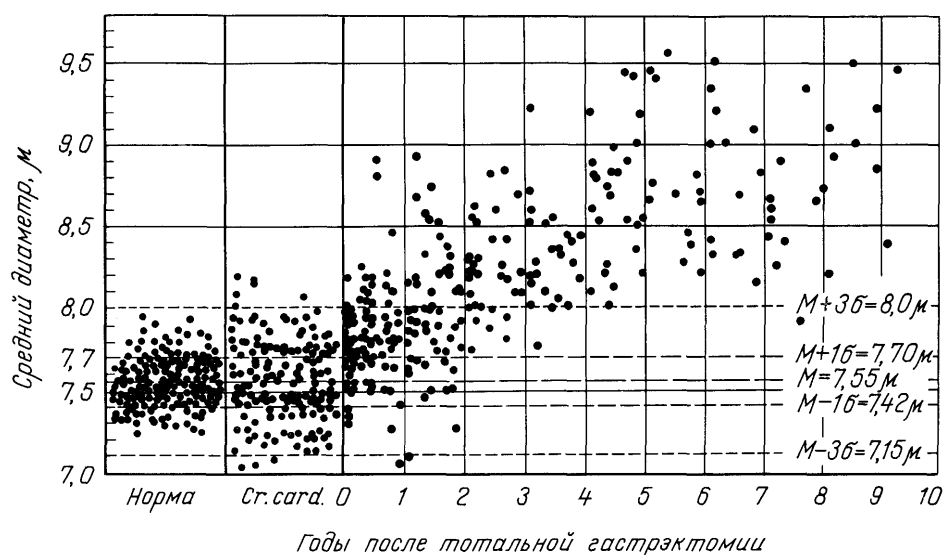


Рис. 45. Изменения среднего диаметра эритроцитов в течение 1—10 лет после тотальной гастрэктомии, произведенной по поводу рака кардии (А. И. Гольдберг).

По нашим наблюдениям, содержание витамина В12 в крови больных агастрической анемией пернициозного типа резко снижено, составляя следы или не более 16—75 мк γ /мл, что соответствует данным, получаемым у больных пернициозной анемией Аддисона—Бирмера в стадии рецидива. У лиц с резецированным желудком без анемии содержание витамина В12 в крови обычно нормально, составляя 300—800 мк γ /мл. Лишь у лиц с макроцитозом эритроцитов может быть обнаружено в крови некоторое снижение уровня витамина В12, предшествующее развитию анемии пернициозного типа (так называемое препернициозное состояние).

АНЕМИИ ПРИ СОСТОЯНИЯХ ФУНКЦИОНАЛЬНОЙ АГАСТРИИ (АГАСТРАЛЬНЫЕ АНЕМИИ)

В отличие от собственно агастрических анемий, связанных с частичным или полным анатомическим удалением желудка, мы выделяем анемии, развивающиеся при состояниях функциональной агастрии, когда анатомически сохраненный желудок частично или полностью выключается из физиологического процесса пищеварения и, в частности, теряет способность к усвоению внешнего антианемического фактора — витамина В12.

Как проявление функциональной агастрии мы рассматриваем описанную нами и Н. Т. Ларченко анемию пернициозного типа в связи со стриктурой пищевода и последующей операцией антеторакального эзофагоэноанастомоза без дополнительного соустья между желудком и тощей кишкой.

Во всех описанных случаях анемия наблюдалась у молодых девушек в возрасте 23—26 лет, причем у одной больной была резко выраженная железодефицитная анемия со скрытой В12-недостаточностью, а у 2 больных — анемия пернициозного, В12-дефицитного типа с циклически рецидивирующим течением.

Патогенез. Анемии больных с искусственным пищеводом можно назвать «агастральными». Основное значение имеет как поражение самой слизистой желудка — коррозивный гастрит (особенно при глубоких ожогах с обширным поражением слизистой оболочки желудка и замедленной ее регенерацией), так и выключение желудочной фазы пищеварения («функциональная агастрия») вследствие пассажа пищи через эзофагоэноанастомоз, минуя желудок, что неблагоприятно отражается на процессах усвоения железа и витамина В12. При этом, по образному выражению Б. В. Петровского, желудок работает как бы «вхолостую», так как соки, которые выделяются во время приема пищи, в значительной мере не могут воздействовать на пищевые массы, поступающие непосредственно в тощую кишку.

Известный срок (3—5 лет), который проходит со времени операции создания искусственного пищевода (с выключением желудка) до возникновения пернициозноанемического синдрома, объясняется существованием в организме (точнее, в печени) запасов витамина В12 и фолиевой кислоты, могущих в течение длительного времени обеспечивать процессы физиологического кроветворения. При этих условиях реализация пернициозноанемического синдрома наступает либо вследствие глубокого ожога каустиком с обширным поражением и последующей атрофией слизистой желудка (включая фундальный отдел), либо вследствие истощения запасов витамина В12 и фолиевой кислоты в печени в условиях функциональной агастрии, возникшей в связи с операцией эзофагоэноанастомоза, либо в результате воздействия дополнительных факторов, например приема сульфаниламидов, нарушающих биосинтез фолиевой кислоты в кишечнике (как это было у наблюдавшейся нами больной).

Лечение. Терапия агастрических (агастральных) В12-дефицитных анемий проводится по тем же принципам, что и лечение пернициозной анемии Аддисона—Бирмера (см. выше).

При наличии признаков гипосидероза (гипохромия эритроцитов, гипосидеремия, наличие характерных трофических расстройств) назначается сочетанная терапия витамином В12 и препаратами железа с аскорбиновой кислотой, предпочтительно парентерально вводимыми (ферковен) по правилам лечения железодефицитных анемий (см. выше).

Показания к переливанию крови (эритроцитной массы) — те же, что и при пернициозной анемии.

Профилактика. Профилактика агастрической анемии заключается в своевременном — еще до развития явлений В12-недостаточности — назначении витамина В12 в инъекциях по 100—200 γ 1—2 раза в месяц, начиная с первых месяцев после операции. Препараты железа применяют по показаниям (гипохромия эритроцитов, сидеропения).

АНЭНТЕРАЛЬНЫЕ АНЕМИИ

Кишечник, орган всасывания кроветворных факторов (витамины В12, фолиевая кислота и железо), играет и самостоятельную роль в кроветворении. Мы имеем в виду осуществляемый кишечными микроорганизмами синтез ряда «ростовых факторов», витаминов, из которых наиболее важное значение в физиологии системы крови имеют фолиевая кислота и витамин В12.

Нарушение всасывательной способности кишечника по отношению к витамину В12, фолиевой кислоте, железу и нарушение биосинтеза фолиевой кислоты ведут к развитию анемии. Наиболее известны пернициозноанемические состояния, возникающие при затяжных энтеритах, пеллагре и особенно при спру (так называемая пернициозная спру-анемия). Пернициозоподобные (или спруподобные) анемии возникают нередко в связи с органическими поражениями кишечника (полипоз, злокачественные опухоли и гиперпластически-бластомные процессы — ретикулосаркоматоз, лимфогранулематоз), при дивертикулах, стриктурах и обширных резекциях тонкой, особенно подвздошной кишки, при региональных (терминальных) илеитах, а также в связи с операцией илеоэктомии. Патогенез В12-дефицитной анемии в последних случаях связывают с выпадением функции кишечного белка-акцептора.

Патогенез. Причины макроцитарных и мегалоцитарных, *resp.* пернициозоподобных, анемий, возникающих при различных анатомических и функциональных поражениях тонкого кишечника, представляются более сложными, чем агастральные анемии. Несомненно, что в происхождении этих форм малокровия, которые мы объединяем под общим названием анэнтеральных анемий, играет роль нарушенное всасывание в пораженном кишечнике как железа, так и антианемических факторов — витамина В12, фолиевой кислоты. Имеет значение и дисбактериоз, в результате которого, с одной стороны, нарушаются процессы биосинтеза фолиевой кислоты молочнокислыми бактериями, а с другой стороны, размножающаяся в тонком кишечнике флора (кишечная палочка) конкурирует с макроорганизмом в отношении использования пищевого витамина.

Следует учесть, что в отличие от чистой формы В12-моноавитаминоза, развивающегося при выпадении желудочной (точнее, фундальной) секреции и реализующего картину типичной пернициозной анемии, поражения тонкого кишечника, сопровождающиеся общей (белковой, минеральной и поливитаминовой) недостаточностью, ведут к развитию смешанной, В12(фолиево)-железодефицитной анемии.

Реальная возможность развития анемии макроцитарного, *resp.* пернициозоподобного, типа в зависимости от нарушенной резорбционной функции тонкого кишечника подтверждается наблюдениями над лицами, которым по различным поводам была произведена частичная резекция кишечника.

Так, Wintrobe описывает развитие диареи типа спру и макроцитарной анемии у больного, которому за 5 лет до этого было удалено 317 см тонких кишок.

Мы (1954) наблюдали больного 33 лет, у которого спустя 10 лет после резекции тонкого кишечника (275 см), произведенной в связи с огнестрельным ранением брюшной полости (в 1944 г.), развилась типичная пернициозноанемическая кома (гемоглобина 18 единиц, эритроцитов 840 000), из которой он был выведен переливаниями эритроцитной массы и введением витамина В12.

Менее типичными являются анэнтеральные железодефицитные анемии, протекающие по типу хлороза, с низким цветным показателем, низким содержанием железа, плазмы, но с макроцитозом эритроцитов.

Лечение. Терапия анэнтеральных анемий проводится по общим правилам лечения железо-витамино(В12-фолиево)дефицитных анемий. Учитывая нарушение кишечной абсорбции, все антианемические препараты следует назначать парентерально. Показаны повторные переливания цельной крови. Ввиду нарушения общего, главным образом белкового, питания больным показана диета, богатая белками и витаминами.

ГЛИСТНАЯ В12-ДЕФИЦИТНАЯ АНЕМИЯ (ДИФИЛЛОБОТРИОЗНАЯ ПЕРНИЦИОЗНАЯ АНЕМИЯ)

С. П. Боткин (1884) впервые высказал предположение о патогенетической связи пернициозной анемии с инвазией широким лентецом (*Diphyllobothrium latum*).

Статистические данные в отношении заболеваемости дифиллоботриозной анемией среди носителей широкого лентеца весьма противоречивы, что зависит от различной методики учета заболеваний.

Приводимые во многих руководствах как классические данные Ehrstrom, согласно которым заболеваемость пернициозной анемией на 10000 носителей широкого лентеца составляла всего 0,1—0,2%, следует считать явно заниженными, так как автором учитывались только опубликованные в литературе случаи (данные Ehrstrom подвергнуты справедливой критике Rosenow и Н. Н. Плотноковым). С другой стороны, данные И. М. Менделеева, согласно которым в Карелии среди носителей широкого лентеца, составлявших 8,8% обследованного населения, частота малокровия составляла 18,9%, следует считать явно завышенными, так как «автор определял процентное отношение больных дифиллоботриозом к числу госпитализированных больных, а не к числу инвазированных лентецом в очаге» (цит. Н. Н. Плотноков).

Современные авторы дают несколько большую частоту заболеваний анемией в районах эндемического распространения дифиллоботриоза в странах Северной Европы. Так, в Финляндии, где в ряде мест 20% насе-

ния — носители широкого лентеца, дифиллоботриозная анемия встречается, по данным Tottermann, у одного на 136 и 383 носителя. К. П. Виллако сообщает, что заболеваемость дифиллоботриозной анемией в Эстонии составляет 1 на 400—1000 носителей широкого лентеца. Статистически достоверны данные О. Е. Цукерштейна и Б. М. Купсис, обследовавших на протяжении 6 лет около 5000 носителей широкого лентеца и обнаруживших 2 % больных дифиллоботриозной анемией.

Развитие глистной пернициозной анемии связывают с нарушенным усвоением антианемических веществ (витамина В12, фолиевой кислоты) вследствие присутствия паразита в тонком кишечнике. Bonsdorff и Gordín испытанием терапевтической активности сухого экстракта, полученного из тел гельминтов, а Nyberg микробиологическим методом доказали присутствие в широком лентеце витамина В12 в количестве, достаточном для получения терапевтической ремиссии у больного пернициозной анемией.

Применив методику введения меченного по кобальту (Co^{60}) витамина В12, Nyberg показал, что широкий лентец использует витамин В12 для потребностей своего собственного роста. Это положение доказывается тем, что наибольшее количество Co^{60} обнаруживается в проксимальной части тела паразита, т. е. там, где образуются новые проглоттиды. Некоторое значение в развитии В12-дефицитной анемии могут иметь и особенности паразита — его размеры и расположение в кишечнике, а также количество паразитов.

Как показывают современные рентгеновские и патологоанатомические исследования (К. П. Виллако), наиболее частой локализацией прикрепления широкого лентеца является тощая кишка (а не подвздошная, где происходит всасывание витамина В12).

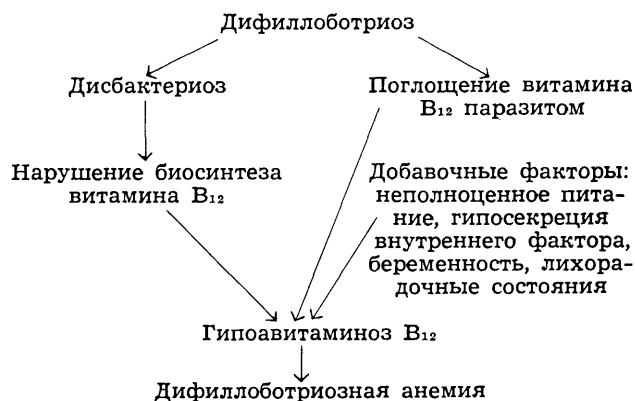
Хотя строгого соответствия не существует, тем не менее известно, что чем больше паразитов, чем больше их размеры и чем аборальнее, т. е. ближе к подвздошной кишке, где происходит резорбция В12, их расположение в кишечнике, тем больше поглощается витамина В12 и, следовательно, тем больше оснований для развития В12-недостаточности, т. е. анемии пернициозного типа.

Bonsdorff и его школа, а также К. П. Виллако на основании исследований, проведенных с помощью меченного по кобальту витамина В12, приходят к выводу, что каждый носитель широкого лентеца является потенциальным больным, ибо снижение абсорбции витамина В12 в кишечнике отмечается у всех зараженных рыбьим солитером, включая и здоровых носителей. Снижение абсорбции витамина В12 через кишечную слизистую происходит и в силу того, что паразит своими ферментами расщепляет комплекс В12+ внутренний фактор. Таким образом, «освобожденный» от связи с белковой молекулой витамин В12, не всасываясь, удаляется из кишечника. Кроме того, как показал К. П. Виллако, присутствие широкого лентеца изменяет микробную флору кишечника, что приводит к дисбактериозу — развитию патологической флоры, поглощающей витамин В12, и нарушению биосинтеза витамина В12, а в отдельных случаях и фолиевой кислоты. Возможность развития дифиллоботриозной мегалобластной анемии, вызванной дефицитом фолиевой кислоты, подтверждается наблюдением шведских авторов (Odeberg и сотрудники).

В качестве сопутствующих факторов известную роль в развитии В12-дефицитной анемии у некоторых носителей широкого лентеца могут играть и условия питания (алиментарная недостаточность витамина В12) и снижение секреции внутреннего фактора (В. Ф.). В пользу данного предположения свидетельствует тот факт, что у части больных дифиллоботриозной анемией (по данным К. П. Виллако, у 6 из 181) по истечении срока от 1 года до 7 лет после дегельминтизации развивается типичная, с циклическим течением, пернициозная анемия Аддисона—Бирмера.

Взаимодействие различных достоверных и гипотетических факторов в патогенезе дифиллоботриозной анемии может быть представлено в виде следующей схемы.

Патогенез дифиллоботриозной В12-дефицитной анемии



Клиника. Различают тяжелую, пернициозную, и легкую (стертую, по Н. Н. Плотникову) формы дифиллоботриозной анемии.

Тяжелая форма характеризуется прогрессирующей анемией пернициозного типа, вплоть до развития пернициозной комы с летальным исходом. Аналогично классической форме пернициозной анемии, и дифиллоботриозная пернициозная анемия может осложняться глосситом и нарушениями со стороны центральной нервной системы — фуникулярным миелозом. В отличие от болезни Аддисона—Бирмера дифиллоботриоз протекает при сохранении желудочной секреции.

Картина крови. В разгар болезни характерна типичная гиперхромная макро-мегацитарная анемия, отличающаяся от пернициозной анемии лишь выраженной (в начальной стадии болезни) эозинофилией. Костномозговое кроветворение на высоте болезни обнаруживает картину развернутого мегалобластического эритропоэза.

Наряду со специфическими симптомами В12-витаминной недостаточности у больных отмечаются понос и общее истощение, связанное с длительным пребыванием паразита в кишечнике. Легкие случаи дифиллоботриоза характеризуются диспепсическими явлениями (тошнота, боли в животе) при отсутствии выраженной анемии. Аналогичные явления наблюдаются и в латентной стадии болезни, предшествующей развитию анемии пернициозного типа.

Лечение. Терапия глистной пернициозной анемии сводится к назначению курса лечения витамином В12, которое должно предшествовать изгнанию паразита. По достижении терапевтической ремиссии проводят дегельминтизацию. При истинной дифиллоботриозной анемии дегельминтизация сопровождается полным выздоровлением больного. В случаях сочетания с желудочной ахилией (отсутствием секреции В. Ф.) необходима последующая терапия витамином В12.

Признававшуюся в прошлом патогенетическую роль других кишечных гельминтов: тениид, аскарид, анкилостомид — в развитии В12-фолиеводефицитных анемий современные авторы отрицают на основании опытов с меченым по кобальту витамином В12 (Nyberg), показавших отсутствие поглощения витамина данными паразитами.

АХРЕСТИЧЕСКИЕ АНЕМИИ

В₁₂ (ФОЛИЕВО)-АХРЕСТИЧЕСКАЯ АНЕМИЯ

Под названием «ахрестическая анемия» впервые Israels и Wilkinson (1936) описана своеобразная гиперхромная мегалоцитарная анемия, отличающаяся от классической пернициозной анемии по своему патогенезу и рефрактерности к печеночной терапии.

Эта анемия была названа ахрестической, т. е. «анемией от неиспользования»⁴. Этим подчеркивалось, что анемия возникает вследствие того, что костный мозг не в состоянии использовать имеющиеся в организме антианемические субстанции (витамин В12, фолиевую кислоту).

Клиника. В отличие от болезни Аддисона—Бирмера при В12(фолиево)-ахрестической анемии отсутствуют признаки поражения пищеварительной и нервной системы: нет глоссита, нет ахилии, желудочный сок содержит соляную кислоту и пепсин; не наблюдается диспепсических явлений, в частности поноса. Не выражены и симптомы повышенного распада крови: нет желтушности, печень и селезенка не увеличены.

Картина крови. Кровь соответствует картине пернициозной анемии в период рецидива; количество эритроцитов падает до 1 000 000 и ниже, цветной показатель выше единицы. Среди эритроцитов преобладают макро- и мегалоциты; последние составляют до 20—30% всех эритроцитов. Ретикулоцитоз низкий. Осмотическая резистентность эритроцитов нормальная. Количество лейкоцитов нормально или уменьшено (за счет гранулоцитопении). В костномозговом пунктате обнаруживается картина мегалобластического кроветворения (мегалобласты в различных стадиях созревания). Нормобластический эритропоэз угнетен.

Патогенез. Отсутствие симптомов повышенного разрушения эритроцитов исключает роль гемолиза в патогенезе ахрестической анемии. При ахрестической анемии нет поражения кишечника, следовательно, всасывание антианемических веществ не нарушено; нет и нарушений желудочной секреции — желудочный (внутренний) антианемический фактор сохранен (что доказывается положительной крысо-ретикулоцитарной реакцией). Содержание витамина В12 в плазме крови нормально или повышено.

⁴ От греческого а — отрицание, chresia — использование.

Доказано, что печень умерших от ахрестической анемии обладает антианемической активностью, следовательно, в ней содержатся витамин В12 и фолиевая кислота.

Эти факты дают основание высказать предположение, что при В12(фолиево)-ахрестической анемии витамины кроветворения всасываются в кишечнике и откладываются в печени, но не утилизируются костным мозгом.

Течение болезни неуклонно прогрессирующее, без ремиссий. Болезнь длится около 1,5—2 лет.

Прогноз неблагоприятный.

Патологическая анатомия. Патологические изменения выражаются в анемизации и жировой дегенерации паренхиматозных органов. В отличие от классической пернициозной анемии отсутствуют изменения слизистой желудка. Отмечается гемосидероз печени, селезенки, почек. Костный мозг темно-красный, в состоянии гиперплазии.

Место ахрестической анемии в нозологии. Некоторыми авторами (М. С. Дульцин, 1956, и др.) ахрестическая анемия рассматривается как своеобразный вариант гипопластического малокровия, протекающий с длительной фазой костномозгового эритроblastоза.

С нашей точки зрения В12(фолиево)-ахрестическую анемию следует рассматривать не как нозологическое понятие, а как патогенетическую характеристику малокровия, связанного с нарушенным использованием витамина В12 (фолиевой кислоты) на уровне костного мозга.

В этом плане мы допускаем существование В12(фолиево)-ахрестической (по генезу) анемии при системных заболеваниях крови, в частности при эритромиелозе (синдроме Ди Гульельмо), характеризующемся в начальной фазе своего развития «мегалобластидным» костным мозгом и пернициозоподобной картиной крови наряду с высокой концентрацией витамина В12 в плазме крови (до 2100 мкг, по данным Ю. Л. Милевской). Мнение, что «мегалобластидный» характер эритробластической гиперплазии при синдроме Ди Гульельмо связан с неиспользованием витамина В12 костномозговыми эритробластами, разделяется и Dameshek, выдвинувшим понятие об «интринзивной», т. е. внутренней (по отношению к эритробластам), В12-витаминной недостаточности, в отличие от «экстринзивной», т. е. внешней (по отношению к эритробластам), недостаточности витамина В12, имеющей место при пернициозной анемии Аддисона—Бирмера. По мнению И. А. Кассирского, «интринзивная» недостаточность «мегалобластидов» при эритромиелозе — следствие патологического, лейкозного метаболизма.

Не претендуя на окончательное разрешение вопроса о сущности ахрестической анемии, мы считаем все же целесообразным на данном этапе наших знаний сохранить термин В12(фолиевой)-«ахрезии» по отношению к рефрактерным анемиям пернициозного типа, протекающим при высоком содержании в плазме крови неиспользованного витамина В12.

Диагноз В12(фолиево)-ахрестической анемии ставится на основании характерных симптомов: 1) нормо-гиперхромной макроцитарной анемии при высоком содержании витамина В12 в плазме крови; 2) гиперплазированного, эритробластического — мегалобластидного костного мозга при интактном лейко- и мегакариотромбоцитопозе.

Дифференциальный диагноз проводится в первую очередь с пернициозной анемией. Поводом к смешению может служить морфологическое сходство картины крови и костномозгового кроветворения (Bernard и др. обозначают данную анемию как «парабирмеровскую»). Отличием ахрестической анемии является высокое содержание витамина В12 в плазме и рефрактерность анемии к терапии.

Особый интерес представляют ахрестические анемии, предшествующие выявлению лейкозов, — так называемые прелейкемические ахрестические анемии.

Лечение. Применявшаяся в прежние годы печеночная терапия равно как современное лечение витамином В12 и фолиевой кислотой — неэффективны. Единственным средством поддержания больного являются систематические перегиливания крови (эритроцитарной массы). При выявлении системного заболевания — эритромиелоза, ретикулоза — показано применение соответствующих антилейкемических средств и кортикостероидных гормонов (преднизон, преднизолон; см. Лечение лейкозов).

ЖЕЛЕЗОРЕФРАКТЕРНЫЕ, СИДЕРОАХРЕСТИЧЕСКИЕ (СИДЕРОБЛАСТНЫЕ) АНЕМИИ

Под указанным названием объединяется обширная группа анемических состояний, общей особенностью которых является высокое содержание в плазме железа, не утилизируемого костномозговыми эритробластами (sideroblastами) для синтеза гема в связи с теми или иными генетически обусловленными дефектами ферментных систем эритроцитов.

Патогенез. Как установлено современными исследованиями, причина возникновения сидероахрестических анемий связана с ферментативными нарушениями метаболизма железа, вследствие чего нарушается синтез гемоглобина на этапе включения железа в молекулу гема.

Последнее доказывается путем автордиографии с применением изотопа Fe^{55} , наглядно демонстрирующей поглощение железа костномозговыми эритроблантами и превращение последних в сидеробласты, т.е. эритробласты, содержащие железо в виде гранул ферритина, не включенного в молекулу гема.

По наблюдениям других авторов (и Heilmeyer), при железорефрактерных анемиях отмечается понижение уровня либо ферментов, участвующих в синтезе δ -аминолевулиновой кислоты (из α -амино- β -кетoadипиновой кислоты), либо порфиринов.

По происхождению различают две группы сидероахрестических анемий: врожденные (наследственные) и приобретенные.

ВРОЖДЕННЫЕ (НАСЛЕДСТВЕННЫЕ) СИДЕРОАХРЕСТИЧЕСКИЕ АНЕМИИ

Наследственная сидероахрестическая анемия наблюдается чаще в детском и молодом возрасте, но встречается и у взрослых мужчин. Она носит выраженный гипохромный характер при высоком уровне железа плазмы. Степень анемии обычно не велика; число ретикулоцитов, как правило, в пределах нормы. Селезенка обычно не увеличена; печень, напротив, бывает значительно увеличена.

Мы наблюдали больного 42 лет с сидероахрестической анемией (железо плазмы 238 $\gamma\%$), осложненной вторичным гемосидерозом печени (больной на протяжении нескольких лет получал гемотрансфузии и препараты железа). В костном мозгу 35% эритробластов, 58% из них сидеробласты.

Патогенез врожденных железорефрактерных анемий сводится к нарушению функции ферментов, участвующих в синтезе гема в фазе превращения копропорфирина в протопорфирин.

По данным Л. И. Идельсона, при наследственных сидероахрестических анемиях наблюдается нарушение активности фермента, осуществляющего синтез протопорфирина из копропорфирина, результатом чего является накопление в эритроблантах и эритроцитах свободного копропорфирина и уропорфирина при низком содержании в них протопорфирина. По наблюдениям Heilmeyer, образование гема может быть нарушено и на первоначальном этапе — образовании δ -аминолевулиновой кислоты из α -амино- β -кетoadипиновой кислоты.

Некоторыми авторами допускается роль дефицита витамина В6 в патогенезе врожденной сидероахрестической анемии. Хотя у больных не обнаруживается типичных для состояний В6-авитаминоза явлений — дерматита, полиневрита — тем не менее, сама возможность развития анемии в связи с дефицитом витамина В6, доказанная экспериментально на собаках (А. И. Вепринцева, Г. И. Юртаев и др.), не может быть исключена и у человека.

Косвенным (не решающим!) доводом в пользу известного значения недостаточности витамина В6 в генезе сидероахрестической анемии может служить благоприятный эффект лечения анемии препаратами пиридоксина или пиридоксаль-фосфата.

Таковы описанные под видом «пиридоксин-дефицитной» анемии (Verloop и Rademaker, 1960) случаи типичной сидероахрестической анемии с высоким содержанием железа плазмы (свыше 200 $\gamma\%$) наряду с гипохромией эритроцитов, дававшие на 7-й день лечения пиридоксином (по 0,1 внутримышечно) ретикулоцитарный криз с последующей гематологической ремиссией.

На основании этих наблюдений современными авторами высказывается мнение о том, что витамин В6, точнее пиридоксаль-фосфат, участвует в качестве кофермента в синтезе порфиринов в первой фазе — образования дельта-аминолевулиновой кислоты.

В широком патогенетическом плане к врожденным сидероахрестическим анемиям могут быть отнесены также талассемия и другие гемоглобинопатии (см.), характеризующиеся гиперсидеремией и рефрактерностью к железу.

Диагноз наследственной формы сидероахрестической анемии ставится на основании анамнеза и данных клинико-лабораторных исследований. Ведущее значение в распознавании болезни и дифференциальной диагностике с железodefицитной анемией имеет сочетание гипохромии эритроцитов с высоким содержанием железа плазмы при рефрактерности анемии к лечению препаратами железа и наличие повышенного содержания в костном мозге сидеробластов с обильным, по типу околядерного венчика, содержанием гранул ферритина.

Дифференциальная диагностика гипохромных анемий

Признаки	Гипохромные анемии	
	железодефицитные	железорефрактерные
Сывороточное железо	Снижено	Повышено
Латентная способность насыщения	Повышена	Снижена
Поступление железа в костный мозг	Повышено	Снижено
Сидеробласты (эритробласты, содержащие гранулы железа)	Снижены	Повышены
Сидероциты	Отсутствуют	В большом количестве
Негеминное эритроцитарное железо	Снижено	До 30 % общего железа (норма — ниже 5 % общего железа)
Тканевый гемосидероз	Отсутствует	Выражен
Эритроцитарный протопорфирин	Различен в зависимости от этиологии	Уменьшен
Клинические признаки гипосидероза	Имеются	Отсутствуют

Лечение. Применяются большие дозы витамина В6 — 300—800 мг (6—16 мл 5% раствора) в день вместе с витамином В12 по 200 мкг в сутки. Рекомендуется также внутренний прием пиридоксала. Под влиянием сочетанного лечения нормализуется порфириновый обмен, в связи с чем улучшается, по-видимому, синтез гема. В результате отмечается повышение показателей красной крови и снижение уровня сывороточного железа.

Примером специфически благоприятного эффекта, полученного от применения витамина В6 может служить наблюдаемый нами с 1966 г. больной 37 лет с сидероахрестической анемией, выявленной в 17-летнем возрасте. У больного имеет место нарушение образования протопорфирина из копропорфирина (Л. И. Идельсон). После курса лечения витамином В6 (по 6 мл 5% раствора внутримышечно в течение 20 дней) развился ретикулоцитарный криз и наступила гематологическая ремиссия (повышение Hb с 7 до 13 г%). Больному проводится дальнейшая поддерживающая терапия внутренним приемом пиридоксальфосфата.

В лечении железорефрактерных анемий, осложненных гемосидерозом, терапевтически эффективным оказался десферриоксиамин, обладающий специфическим сродством к железу и потому используемый для целей выведения железа из тканей.

Лечение больных гемосидерозом, как и больных гемохроматозом, проводится большими дозами десферриоксиамина — по 800—1000 мг в день — в течение длительного времени. В ходе лечения отмечается значительная экскреция железа с мочой, достигающая в среднем 12—24 мг, максимум 70 мг в день. Контрольными пункциями печени с применением гистохимических методов (Heilmeyer и сотрудники, Moeschlin и сотрудники) показано, что в результате лечения десферриоксиамином происходит снижение содержания гемосидерина в печени и улучшение состояния печеночной паренхимы (уменьшение воспалительных и дегенеративных явлений).

ПРИБРЕТЕННЫЕ ЖЕЛЕЗОРЕФРАКТЕРНЫЕ (СИДЕРОАХРЕСТИЧЕСКИЕ, СИДЕРОБЛАСТНЫЕ) АНЕМИИ

К этой группе в последние годы относят ряд приобретенных анемий, вызванных самыми разнообразными причинами, объединяемых по признаку высокого уровня железа плазмы, повышенного содержания сидеробластов в костном мозгу и рефрактерности к лечению железом.

Сущностью приобретенной сидероахрезии является нарушение синтеза гема на последнем этапе — включения железа в протопорфирин. Последнее согласно исследованиям Л. И. Идельсона доказывается увеличенным содержанием в эритроцитах протопорфирина при сохранении нормальной активности ферментов, синтезирующих порфирины.

Анализ литературных данных и собственных наблюдений на данном этапе наших знаний позволяет предложить следующую рабочую классификацию приобретенных железорефрактерных (сидероахрестических) анемий.

Приобретенные железорефрактерные (сидероахрестические) анемии:

а) при интоксикациях:

1) экзогенных свинцом, окисью углерода, изониазидом,

2) эндогенных: уремии;

б) при «парциальных», реже тотальных гипопластических состояниях кроветворения:

в) при системных заболеваниях крови («прелейкемические»): ретикулозах, остеомиелосклерозе, эритромиелозе;

г) при неоплазмах («preneопластические»).

Описание данных анемических форм см. в соответствующих разделах.

МАЛОКРОВИЕ ПРИ ДИСТРОФИЧЕСКИХ СОСТОЯНИЯХ

Алиментарная дистрофия

Картина крови при алиментарной дистрофии зависит от формы (фазы) болезни — отечной или сухой (кахектической), а также от тяжести состояния больного.

При отечной форме, особенно в стадии спадения отеков, наблюдается гидремия с соответствующим снижением количества эритроцитов и гемоглобина. Напротив, при сухой форме, особенно при поносе, вследствие сгущения крови у больных нередко отмечается тенденция к повышению гемоглобина и эритроцитов.

Белая кровь характеризуется лейкопенией (нейтропенией), лимфоцитозом и анэозинофилией. Иногда отмечается умеренная базофилия (1—2%). Количество кровяных пластинок в пределах нормы или соответствует нижней ее границе (100000).

Костномозговое кроветворение. При анемических формах дистрофии обнаруживается эритробластическая реакция, соответствующая степени и типу анемии. При длительном течении болезни и развитии кахексии реактивное состояние костного мозга сменяется ареактивным; макроскопически костномозговой пунктат представляет собой слизистую массу, с трудом размазывающуюся по стеклу; микроскопически костный мозг обнаруживает картину угнетения гемопоэза в целом наряду с выраженной ретикулярной и плазмоклеточной реакцией.

Угнетение костномозгового кроветворения, сопутствующее общей дистрофии организма, может оказаться обратимым состоянием в случае благоприятного исхода основного заболевания, наступающего под влиянием рациональной диеты и терапии.

Раневая дистрофия (малокровие раненых)

Раневая дистрофия, или, по А. В. Рукавову, «раневая чахотка», это — резкое прогрессирующее истощение раненого, развивающееся в основном на почве осложненного ранения. К числу факторов, приводящих к развитию раневой дистрофии и кахексии, относятся: гнойно-септические процессы, присоединяющиеся расстройств (понос, рвота) и, наконец, плюригландулярное расстройство с инсипидизмом (аналогично инсипидизму при пеллагре), которое создает картину, близкую к картине гипофизарной кахексии (болезни Симмондса) или церебрально-эндокринного истощения.

Состояние кроветворения при раневой дистрофии зависит от сочетанного влияния различных анемизирующих факторов (кровотечение, сепсис) и общей реактивности организма.

Роль септической инфекции в патогенезе малокровия раненых весьма значительна. Наиболее выраженное анемизирующее действие оказывает анаэробная септическая инфекция. Основной патогенетический механизм в развитии септической анемии, это — гемолиз. Гемолизины содержатся в токсинах всех основных четырех патогенных анаэробов (*Cl. septicum*, *Cl. perfringens*, *Cl. oedematiens*, *Cl. histolyticum*). По литературным данным, в 31,4% случаев анаэробной инфекции уровень гемоглобина бывает меньше 40 единиц, а число эритроцитов в 46% случаев — меньше 3 000 000. На гемолитический характер малокровия при анаэробной инфекции указывают катастрофическая быстрота, с которой развивается анемизация (падение гемоглобина на 10—15—20 единиц и эритроцитов на 1500000—3000000 наступает уже через 2—3 дня с момента появления анаэробной инфекции), а также желтуха гемолитического характера, выраженный ретикулоцитоз (3—5 %) и полихромазия эритроцитов.

При гнойной инфекции (стрептококковой, стафилококковой) более выражен гипорегенераторный механизм развития малокровия, связанный с истощением запасов железа и токсическим угнетением эритропоэза. Сгущение крови в первые часы после кровопотери до 6 000 000 эритроцитов в 1 мм³ наблюдается чаще в случаях, осложненных шоком, и происходит вследствие выпотевания плазмы из сосудов, а также пополнения крови форменными элементами кровяного депо. Разжижение крови (после кровопотери) тканевой жидкостью у раненых и вследствие этого падение содержания эритроцитов в периферической крови наблюдаются в первые

2—5 дней. В последующем, начиная с 6—12-го дня, количество эритроцитов и гемоглобина повышается, причем кривая эритроцитов нарастает быстрее (цветной показатель снижается). Постгеморрагический лейкоцитоз достигает максимальных цифр соответственно наибольшей степени анемизации, т. е. в первые 5—10 дней после ранения.

Картина крови. В период развития раневой дистрофии она характеризуется выраженной гипохромной анемией с дегенеративными изменениями эритроцитов (пойкилоцитоз, анизоцитоз с преобладанием макроцитов). Данные определения сывороточного железа указывают на состояние сидеропении, что объясняется отложением железа в воспалительных тканях и обуславливает преимущественно железodefицитный тип анемии раненых.

Не менее красной страдает и белая кровь. По мере развития дистрофических явлений первоначальный лейкоцитоз снижается и даже сменяется лейкопенией. Это расхождение между интенсивностью гнойного, септического процесса и степенью лейкоцитоза характеризует ареактивное состояние организма. Со стороны лейкоцитарной формулы отмечаются лимфопения и нейтрофильный сдвиг влево, вплоть до мета- и миелоцитов.

Картина костномозгового пункта характеризуется сдвигом влево гранулоцитарного ростка и дегенеративными изменениями миелоидных элементов (гигантские палочкоядерные нейтрофилы). Токсогенная зернистость и вакуолизация нейтрофилов отмечаются во всех стадиях развития, начиная от промиелоцитов. Эритроцитоз при раневой дистрофии может быть охарактеризован как гипорегенераторный. Количество плазматических клеток увеличено. Мегакариоциты с хорошо выраженной азурофильной зернистостью, тромбоциты кучками.

Секционные данные. Костный мозг в эпифизах длинных костей, ребрах, грудине содержит участки ослизнения, видимые макроскопически. Жировой костный мозг в эпифизах длинных костей местами также подвергается слизистому перерождению. Микроскопически костный мозг выявляет очаги миелоидного кроветворения на фоне слизисто-жировой ткани.

Состояние кроветворения при раневом истощении соответствует общему анергическому состоянию, проявляющемуся в ряде других симптомов (гипотермия, гипотония артериальная и венозная, адинамия, гипогликемия, гипохолестеринемия, гипопропротеинемия и др.).

Лечение. Наиболее эффективным патогенетическим методом лечения малокровия у раненых, как и раневой дистрофии, является переливание крови.

При малокровии в результате острой кровопотери или острого анаэробного сепсиса показаны массивные переливания крови — до 1 л и больше (струйным или струйно-капельным способом).

Наилучшие результаты в смысле восстановления нормальной картины крови достигаются путем применения комплексного лечения повторными переливаниями крови, антианемическими препаратами (железо, витамин В12), поливитаминами и усиленным белковым питанием. При наличии септических явлений показаны антибиотики.

АНЕМИИ ВСЛЕДСТВИЕ ТОКСИЧЕСКОГО УГНЕТЕНИЯ КОСТНОГО МОЗГА (МИЕЛОТОКСИЧЕСКИЕ АНЕМИИ)

ТИРЕОПРИВНАЯ АНЕМИЯ

Тиреопривная анемия — анемия, развивающаяся на почве гипотиреоза. Экспериментальные работы подтверждают важную роль гормона щитовидной железы — тироксина — в стимуляции нормального кроветворения. Животные, лишённые щитовидной железы, быстро анемизируются, введение же препаратов щитовидной железы тиреоидэктомизированным животным излечивает их от явлений тиреопривной кахексии, в частности и от анемии.

Клиническая картина малокровия при микседеме (гипотиреозе) неоднородна. Различают три вида анемии: 1) нормохромную (макроцитарную), 2) гипохромную, 3) гиперхромную (пернициозоподобную).

Патогенез тиреопривной анемии неоднороден. Полагают, что дефицит тироксина приводит к расстройству утилизации специфических факторов кроветворения (железа, фолиевой кислоты, витамина В12).

Анемия при тиреоидите Хашимото (*struma lymphomatosa*) рассматривается современными авторами в аспекте аутоиммунного конфликта. В этой связи сочетание гипотиреоза с пернициозной (В12-дефицитной) анемией может быть истолковано как результат органоспецифической иммунизации, что доказывается специальными иммунологическими исследованиями, обнаруживающими наличие антител направленного действия

— против клеток щитовидной железы (или тиреоглобулина) и против париетальных клеток фундальных желез (или внутреннего фактора).

Лечение. Клинический опыт показывает, что при малокровии, протекающем на фоне гипотиреоза, наилучший эффект достигается путем применения комбинированной терапии железом и витамином В12 в обычной дозировке в сочетании с тиреоидином (0,1—0,2 г 3 раза в день).

АНЕМИЯ ПРИ ПОЧЕЧНОЙ НЕДОСТАТОЧНОСТИ

От истинного малокровия, являющегося следствием почечной недостаточности (при хронических нефритах, сморщенной почке и т. п.), следует отличать «ложную анемию», зависящую как от степени отека кожи и плохого кровенаполнения кожных сосудов, так и от гидремии, т. е. отека самой крови.

В большинстве случаев анемия носит гипохромный нормо- или микроцитарный характер, свойственный железодефицитной анемии. Однако у некоторых больных хроническим нефритом с явлениями почечной недостаточности развивается гиперхромная макроцитарная, пернициозоподобная анемия.

Анемии при почечной недостаточности сопутствуют изменения белой крови в виде нейтрофильного лейкоцитоза (с сохранением эозинофилов), достигающего при уремии (даже не осложненной- инфекцией), особенно высоких цифр (12000—20000 в 1 мм³).

Прижизненное изучение костномозгового кроветворения при анемии брайтиков (Г. А. Алексеев) выявило картину глубокого расстройств эритропоэза в виде нарушения гемоглобинизации и задержки созревания эритробластов.

Каков **патогенез** анемии брайтиков? За исключением сравнительно редких случаев, когда у больных нефритом наблюдается длительная макрогематурия и малокровие в основном носит постгеморрагический характер, анемия брайтиков является результатом аутоинтоксикации организма, связанной с почечной недостаточностью.

Можно допустить, что известную роль в развитии анемии брайтиков играет наблюдающееся при азотемии поражение желудочно-кишечного тракта — азотемический гастрит и энтероколит. Изменение функции желудка, который становится по преимуществу экскреторным органом («желудок мочится», по образному выражению М. П. Кончаловского), а также кишечника не может не отразиться неблагоприятным образом на

секреции свободной соляной кислоты и гастромукопротеина, что в свою очередь должно привести к расстройству всасывания железа.

В свете новейших данных об эритропоэтине плазмы (см. выше) высказывается мнение, что причиной анемии брайтиков может быть нарушение функции юстагломерулярного аппарата почек по выработке эритропоэтина.

МАЛОКРОВИЕ ПРИ ДИФFUЗНЫХ ПОРАЖЕНИЯХ ПЕЧЕНИ

При хронических диффузных поражениях печени (хронические гепатиты), независимо от этиологии процесса, возникает макроцитарная анемия нормохромного или слегка гиперхромного типа.

Исследования наших сотрудников (Н. Т. Фокина) и других авторов, обнаруживших повышенное содержание витамина В12 в плазме крови, дают право утверждать, что макроцитарная анемия при хронических поражениях печени связана с нарушением депонирования и утилизации-витамина В12, а также фолиевой кислоты.

При подострой дистрофии печени гиперхромномacroцитарная анемия является одним из важнейших показателей тяжелого нарушения функции печени и имеет серьезное прогностическое значение.

Развитие тяжелой пернициозоподобной анемии при метастатическом раке печени может служить указанием на первичную локализацию рака в желудке.

АНЕМИЯ ПРИ ИНФЕКЦИОННЫХ БОЛЕЗНЯХ

Анемии при инфекционных болезнях весьма разнообразны как по этиологии и патогенезу, так и по клиническим особенностям. Малокровие при инфекционных заболеваниях может возникнуть на почве нарушения нормального усвоения железа или гемопоэтических веществ (витамина В12, фолиевой кислоты). Оно может быть связано с гемолизом, кровотечениями, гиперспленизмом, развивающимся авитаминозом, наконец, с анемизирующим влиянием химиопрепаратов.

Развитие железодефицитной анемии при инфекционных заболеваниях сказывается в основном в том, что железо используется не на нужды эритропоэза, а на борьбу с инфекцией. Фиксируясь в тканях, железо участвует как катализатор окислительных процессов, повышающихся при лихорадочных состояниях, и как стимулятор ретикуло-гистиоцитарных (лимфоидных) элементов, вырабатывающих иммунные антитела. Дополнительными факторами, способствующими развитию инфекционного гипосидероза, являются пониженная адсорбция железа в желудочно-кишечном тракте, а также нарушение усвоения железа и расстройство образования гема в эритроблестах, что доказывается повышенным содержанием в них протопорфирина и повышенной экскрецией копропорфирина.

Несомненную роль в развитии гипосидероза у инфекционных больных играет и белковая недостаточность, в частности недостаточность β -глобулина (трансферрина), играющего роль в доставке железа в костный мозг.

Указанные выше анемизирующие факторы могут комбинироваться, например, при затяжном септическом эндокардите имеет место и непосредственно токсическое влияние инфекта (стрептококка) на костный мозг и его гемолитическое действие и развитие гиперспленизма. Малокровие является характерным симптомом для многих инфекций. Таковы протозойные заболевания: малярия, трипаносомиаз, внутренний лейшманиоз, при которых поражаются либо эритроциты циркулирующей крови, либо ретикуло-гистиоцитарная, гесп. кроветворная, система, а также некоторые острые и хронические бактериальные септические инфекции, возбудители которых вызывают малокровие вследствие миелотоксического действия. По своему патогенезу эти анемии относятся либо к гемолитическим (малярия, острый анаэробный или стрептококковый сепсис), либо к анемиям от нарушенного кровообразования вследствие непосредственного токсического воздействия возбудителей на костный мозг (висцеральный лейшманиоз).

Лечение. Терапия инфекционных анемий состоит в лечении основного заболевания.

МЕДИКАМЕНТОЗНЫЕ АНЕМИИ

Несмотря на сравнительную редкость медикаментозных анемий, что указывает на роль индивидуальной чувствительности организма в их возникновении, вопрос о медикаментозном малокровии становится особенно актуальным, если учесть современные масштабы применения химиотерапевтических средств.

Как известно, химиопрепараты и некоторые антибиотики (хлорамфеникол) по отношению к макроорганизму представляют собой антивитамины, которые в сродстве к микробам как бы конкурируют с жизненно важными для микробной клетки витаминами — так называемыми существенными метаболитами, как, например, пара-аминобензойная кислота.

Бактериостатическое действие сульфаниламидов и ПАСК основано на структурном сходстве этих препаратов с пара-аминобензойной кислотой. Вытесняя последнюю из связи со специфическим микробным протеином, дыхательным ферментом и разрушая, таким образом, жизненно важную для микроорганизма биологически активную энзимную систему, химиопрепараты сами вступают в связь с теми же специфическими протеинами, образуя биологически неактивную систему.

Бактериостатическое действие химиопрепаратов (сульфаниламиды) и некоторых антибиотиков (хлорамфеникол) распространяется и на полезную для макроорганизма кишечную флору, принимающую участие в синтезе ряда витаминов, в частности фолиевой кислоты.

Отсюда понятна роль сульфаниламидов и антибиотиков в возникновении нарушений со стороны гемопоэза, особенно при длительном применении массивных доз.

По некоторым данным, сульфаниламиды нарушают синтез фолиевой кислоты и непосредственным путем, препятствуя соединению пара-аминобензойной и птероилглутаминовой кислот.

Экспериментально удалось получить макроцитарную анемию у свиней путем исключения фолиевой кислоты из рациона и назначения ее антагонистов одновременно с сульфатиазолом.

На человеческий организм антивитаминозное действие сульфаниламидов и антибиотиков проявляется, особенно у слабых, истощенных больных, в виде пеллагрозных явлений (глоссит, гиперкератоз, энтерит) и макроцитарной анемии, свидетельствующих о дефиците витаминов группы В, в частности никотиновой и фолиевой кислот.

В настоящее время большинство лекарственных анемий, в особенности гемолитические, рассматриваются в аспекте врожденной неполноценности энзимных структур эритроцитов, обуславливающей их «гемолитическую готовность» в связи с приемом некоторых медикаментов (см. Энзимдефицитные гемолитические анемии).

ГИПОРЕГЕНЕРАТОРНЫЕ АНЕМИИ

Гипорегенераторная анемия — не столько нозологическое, сколько функционально-морфологическое понятие. По существу гипорегенераторная анемия представляет собой биологический вариант любой анемии. Чаще всего она возникает как конечная стадия развития хронической постгеморрагической или аутоагрессивной гемолитической анемии при многолетней длительности процесса, а также в связи с общей интоксикацией (азотемией и пр.), кахексией (раковой, раневой, общей интоксикацией — алиментарной и пр.) и истощением необходимых для построения эритроцитов субстанций — железа, белков, витаминов, микроэлементов.

Картина крови при гипорегенераторной анемии характеризуется анемией нормо-гипохромного, редко гиперхромного типа с выраженными дегенеративными изменениями эритроцитов (анизо-пойкилоцитоз), при нормально или незначительно пониженном количестве лейкоцитов (за счет гранулоцитов) и нормальном количестве кровяных пластинок.

Костномозговой пунктат характеризуется угнетением эритропоэза вплоть до почти полного исчезновения гемоглобинизи-рованных нормобластов, но с сохранением базофильных форм эритробластов, что свидетельствует об известной сохранности резервов кроветворения. Отмечается также расстройство гранулопоэза с задержкой вызревания на миело-промиелоцитарной стадии и нарушение тромбоцитопоэза при сохранении, однако, мегакариоцитов костного мозга.

Данная форма может дать повод к смещению с парциальной гипоплазией костного мозга (см. ниже). Особенностью гипорегенераторной (не гипопластической) анемии является ее обратимый характер, что доказывается положительными результатами терапии, как патогенетической, так и этиотропной (вплоть до удаления источника скрытой кровопотери и т. п.). В связи с этим особого рассмотрения требуют те состояния истощения костномозгового эритропоэза, которые наблюдаются на почве длительных, в течение ряда лет продолжающихся кровопотерь.

Относить подобные состояния в рубрику собственно гипопластических анемий мы считаем неправильным по следующим соображениям: 1) первичным моментом в развитии анемии является кровотечение, следовательно, по своему патогенезу эта анемия — постгеморрагическая; 2) в отличие от истинно гипопластических анемий эта анемия не имеет прогрессивного течения — она никогда не переходит в панмиелофтиз; 3) картина костномозгового кроветворения больше соответствует состоянию гипорегенерации (не гипоплазии): среди эритробластов преобладают базофильные формы; следовательно, имеется не аплазия родоначальных элементов гемопоэза, а истощение фондов железа, белков и витаминов, необходимых для построения зрелых форм красной крови; 4) несмотря на состояние тяжелой «дистрофии», близкой к гипоплазии, все же данное состояние является принципиально обратимым: длительное и систематическое комплексное лечение в конце концов выводит костный мозг из торпидного состояния и наступает практическое выздоровление.

В силу сказанного выше представляется более правильным рассматривать данное анемическое состояние как хроническую постгеморрагическую анемию в г и -порегенераторной стадии.

АНЕМИИ ВСЛЕДСТВИЕ ОПУСТОШЕНИЯ КОСТНОГО МОЗГА, ГИПО- И АПЛАСТИЧЕСКИЕ АНЕМИИ. МИЕЛО-АПЛАСТИЧЕСКИЙ СИНДРОМ

Несмотря на большое количество исследований, посвященных изучению гипо- и апластических анемий, до сих пор еще не представляется возможным создать рациональную классификацию этих состояний, поскольку не только вопросы патоморфогенеза, но даже определение самого понятия «гипо(а)пластическая анемия» является дискуссионным.

В соответствии с современными представлениями о генезе гипо- и апластических состояний кроветворения мы выделяем две основные группы гипо- и апластических анемий: 1) врожденные («генуинные») гипопластические анемии; 2) приобретенные гипо-апластические анемии различной этиологии.

По течению различают острые, подострые и хронические формы. Гипоапластическая анемия может осложняться гемолитическим, геморрагическим или агранулоцитарно-септическим синдромом.

При всем многообразии этиологических и клинических форм все гипо- и апластические состояния кроветворения объединяются единым патоморфологическим субстратом: это панмиелопатия, иначе говоря, тотальное подавление кроветворения, нарушение пролиферации (и в меньшей степени дифференциации) самых родоначальных элементов гемопоэза — гемогистио- и гемоцитобластов.

Отражением состояния панмиелопатии (пареза, флиза) является панцитопения в периферической крови. Всякая гипо- и апластическая анемия протекает с сопутствующей лейко- и тромбоцитопенией. Говоря «анемия», мы лишь подчеркиваем основной синдром — анемический, обуславливающий своеобразие клинической картины болезни.

Этиология. Этиология гипо- и апластических анемий весьма разнообразна. В развитии миелофтиза играют роль как эндогенные, еще неизвестные причины, как и экзогенные факторы.

Заслуживает внимания то обстоятельство, что апластическое состояние кроветворения может возникнуть под влиянием таких факторов, как ионизирующая радиация, бензены, которые в условиях эксперимента ведут к развитию системного заболевания крови — лейкоза (см. ниже).

Этиологические факторы в развитии гипо-и апластических анемий

I. ЭНДОГЕННЫЕ

1. Эндокринные — гипотиреоз, гипопитуитаризм (болезнь Фанкони); доброкачественные опухоли (лимфоэпителиомы) вилочковой железы.

2. Генуинная — апластическая анемия Эрлиха.

3. Остеомиелосклероз, остеопетроз (мраморная болезнь Альберса—Шенберга).

II. ЭКЗОГЕННЫЕ

1. Физические лучевые поражения (рентгеновские лучи, радий, изотопы, атомная энергия).

2. Химические:

а) токсические — бензол (бензены);

б) цитостатические: хлорэтиламины (эмбихин, допан), трихлорэтиленмеламины (ТЭМ, ТЭФ, ТиоТЭФ), колхицин, тетрахлоруглерод, антагонисты фолиевой кислоты (аминоптерин), антипурины (6-меркаптопурин, хлоропурин), уретан, миелосан (милеран) и прочие химиотерапевтические средства.

3. Токсико-аллергические:

а) медикаментозные: пирамидон, атофан, метилтиоурацил, арсенобензены (сальварсан), барбитураты, сульфаниламиды, тибон, ПАСК, соли золота, антиэпилептические (гидантоин);

б) антибиотические: хлормицетин (хлорамфеникол).

4. Инфекционные (предположительно): генерализованные, с некротическими поражениями костного мозга, формы органного туберкулеза, сифилиса, бруцеллеза, брюшного тифа, сальмонеллеза, тяжелые септические заболевания.

Мы не причисляем к гипо- и апластическим состояниям кроветворения спленогенные панцитопении, связанные с функциональными моментами, т. е. с задержкой вызревания или задержкой вымывания, поскольку при этих состояниях костный мозг отнюдь не гипопластичен, а, напротив, гиперпластичен, имеется лишь нарушение вызревания и выхода в циркуляцию кровяных клеток, что доказывается «драматическим» эффектом спленэктомии.

Некоторые авторы относят к гипопластическим состояниям и анемии (панцитопении), связанные с процессами метаплазии при системных заболеваниях (ретикулозы — лейкозы) или метастазирования в костный мозг (карциноз). Мы полагаем, что методически правильнее отнести данные состояния к системным, т. е. гиперпластическим, заболеваниям, а анемию при этих состояниях обозначать как метапластическую, поскольку костный мозг по существу не аплазирован, он анаплазирован или метаплазирован, т. е. замещен атипической лейкозной или бластоматозной тканью.

Данному определению не противоречат известные случаи развития истинной аплазии костного мозга с картиной панмиелофтиза как терминального состояния при системных гиперпластических миелопролиферативных и лимфопрлиферативных процессах. Даже такое сугубо пролиферативное заболевание, как эритремия,

являющееся по существу панмиелозом, в процессе естественного развития и инволюции, особенно после лечения P^{32} , иногда заканчивается картиной гипо-апластического состояния кроветворения.

Признавая общность гипопластических и апластических анемий, наличие переходных стадий между ними, мы вместе с тем считаем необходимым подчеркнуть и различия как количественного, так и качественного характера, существующие между этими состояниями кроветворения. Эти различия, на наш взгляд, имеют не только теоретическое, но и практическое значение с точки зрения конечного прогноза и возможностей эффективного лечения больных.

При апластической анемии имеется более глубокое поражение исходных элементов кроветворения, быть может, на стадии ретикулярных клеток (гемогистиобластов), вследствие чего кроветворное древо иссыкает в самой коре, еще до развития собственно кровяных клеток. Поэтому при апластических состояниях, как правило, не наблюдается признаков нарушенного вызревания кровяных клеток, связанного с дефицитом специфических факторов кроветворения (В12, фолиевой кислоты, железа). Даже если эти признаки и существуют, то не в качестве основных факторов, а как добавочные патогенетические факторы развития анемии. Иначе говоря, при апластических состояниях имеет место не столько качественное, сколько количественное нарушение кроветворения, проявляющееся в сокращении плацдарма кроветворения, причем это сокращение носит прогрессивный характер, доходя в выраженных случаях до полной аплазии, т. е. атрофии костного мозга как кроветворного органа.

Напротив, при гипопластических состояниях (включая и гипопластическую стадию апластической анемии), как правило, на определенном этапе эволютивного развития патологического процесса отмечаются явления качественного нарушения гемопоэза, связанные в основном с недостаточностью витаминов кроветворения — витамина В12 и фолиевой (фолиновой) кислоты. Эта качественная недостаточность гемопоэза сказывается в появлении соответствующих дистрофических форм — «мегалобластоидных» эритроцитов, полисегментоядерных нейтрофилов и т. п.

Подобная картина, описанная нами (1948) как арегенераторная диспластическая анемия, по современным представлениям соответствует понятию В12-ахрестической анемии. При этом содержание витамина В12 в крови, по данным ряда авторов, повышено. Следовательно, речь идет не о недостаточном подвозе к костному мозгу витамина В12 (фолиновой кислоты), а о неиспользовании (ахрезии) костным мозгом витаминов, необходимых для нормального кроветворения.

В связи с качественными и количественными различиями в характере кроветворения при гипо- и апластических анемиях различно и состояние обмена крови.

Если при типичной апластической анемии кровяной обмен резко понижен, что доказывается рядом тестов (бледная сыворотка крови, пониженное содержание в ней билирубина, железа, отсутствие уробилирубина), то при гипопластических состояниях, протекающих с менее значительным сокращением плацдарма кроветворения, продукты кровяного распада, не используемые костным мозгом, нередко дают картину, имитирующую гемолитическую анемию и желтуху (желтушная сыворотка с повышенным содержанием билирубина и железа, уробилинурия, плейохромия желчи, гиперстеркобилинофекалия). Это — так называемая гипопластическая анемия с гемолитическим компонентом.

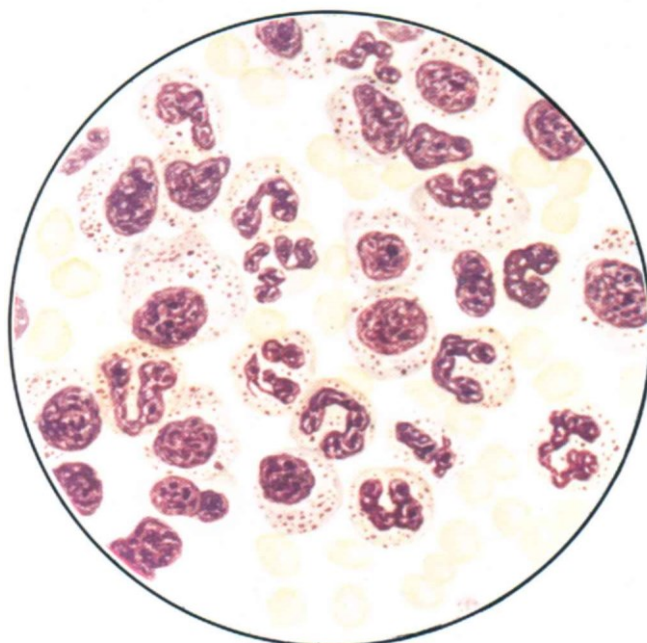


Табл. 25. Стернальный пунктат при гипопластической анемии с частично сохраненным лейко- и тромбоцитопозом. «Чисто белоклеточный» костный мозг.

Характерной особенностью данной формы является сочетание симптомов повышенного гемолиза с гипопластическим состоянием кроветворения, характеризующимся подавлением всех функций гемопоэза. В этом заключается основное отличие данной анемической формы от истинной гемолитической анемии. Периферическая кровь характеризуется панцитопенией при нормальном или слегка повышенном (не адекватном степени гемолиза!) ретикулоцитозе. В части случаев выпадает положительно прямая проба Кумбса.

Указанные различия между апластическими и гипопластическими анемиями в известной мере условны. Существует множество переходных форм между гипо- и апластическими состояниями, так же как существует множество клинических вариантов этих состояний. Между тем вопрос, имеется ли у наблюдаемого конкретного больного на данном этапе апластическая или гипопластическая анемия, весьма существен. Вопрос этот нередко может быть разрешен лишь динамическим наблюдением при учете эффективности терапии.

Весьма существенное значение для определения масштабов сохранившегося кроветворения и возможного наличия экстрамедуллярных очагов гемопоэза представляют непосредственное изучение пунктатов и трепанатов кроветворных органов (костного мозга, печени, селезенки), а также радиометрические методы с применением радиол активных изотопов железа (Fe^{59}) и хрома-51.

Радиоактивный хром (Cr^{51}) применяется также для метки эритроцитов и определения средних сроков пребывания («жизни») эритроцитов в циркулирующей крови.

ПАРЦИАЛЬНАЯ («КРАСНОКЛЕТОЧНАЯ») ГИПОПЛАЗИЯ КОСТНОГО МОЗГА. ЭРИТРОБЛАСТОФТИЗ

Особый интерес представляют случаи гипо-апластической анемии, протекающей с избирательным поражением эритропоэза, при сохранном тромбоцитопозе и отчасти лейкопозе.

Подобная форма (неправильно обозначаемая некоторыми авторами как «парциальная гипопластическая анемия» (представляет собой особый вариант гипопластической анемии, характеризующейся в отличие от тотального миелофтиза парциальной, «чисто красноклеточной» гипоплазией костного мозга.

Костномозговой пунктат в этих случаях представляет своеобразную картину эритроблостофтиза, т. е. полного отсутствия эритробластических элементов при сохранении мегакариоцитов и элементов лейкопоза («чисто белоклеточный» костный мозг, табл. 25).

От эритроблостофтиза как проявления парциальной гипоплазии костного мозга следует отличать состояние острой эритроблостении, возникающей при функциональном истощении костного мозга, в частности при регенераторных кризах, осложняющих течение гемолитических анемий (см. ниже). Морфологической особенностью «пении» (не «фтиза») является сохранение базофильных резервов кроветворения — эритробластов, обеспечивающих наступление гематологической ремиссии.

Картина крови. При парциальной «красно-клеточной» гипоплазии костного мозга изменения крови характеризуются тяжелой нор-мохромной или умеренно гиперхромной, макроцитарной анемией при нормальном лейкоцитозе или умеренной лейкопении с лимфоцитозом и нормальном тромбоцитозе. Анемия носит гиперсидеремический характер, нередко осложняясь гемосидерозом органов.

Этиология. Этиология парциальной «красноклеточной» гипоплазии костного мозга должна рассматриваться в плане специфического фактора (или факторов), оказывающих избирательно угнетающее действие на процессы эритропоэза.

В части случаев эритроблостофтиза нельзя отвергнуть влияние экзогенных факторов — хронических интоксикаций, инфекций, повторных кровопотерь или длительного гемолиза, приводящих в конечном итоге к истощению костномозгового «эритрона». Таков, по-видимому, генез парциальной, «красно-клеточной» гипоплазии костного мозга при «железном диабете» — хронической гемосидеринурии с пароксизмальной ночной гемоглобинурией (ПНГ — болезнь Мариафа-ва) и других состояниях, сопровождающихся развитием вторичного эритроблостофтиза.

Особое внимание привлекает проблема «чистой красноклеточной» гипоплазии костного мозга в связи с описанием подобных случаев, нередко в сочетании с гипогаммаглобулинемией и миастенией, при доброкачественных опухолях вилочковой железы типа лимфоэпителиомы Шминке.

Доказанная в последние годы роль вилочковой железы в иммуногенезе, а также обнаружение у больных парциальной гипоплазией костного мозга антиэритроцитарных антител позволяют думать об иммунном, аутоагрессивном патогенезе данной анемической формы.

Лечение. Терапия парциальной гипоплазии костного мозга обычными противоанемическими средствами (витамины комплекса В, препараты железа) не эффективна. Эритроцитотрансфузия оказывает лишь временный эффект. Следует помнить о том, что длительное применение препаратов железа и переливаний эритроцитной массы чревато возможностью развития гемохроматоза. Более эффективно применение кортико-стероидной терапии.

В отдельных случаях ремиссия наступала после спленэктомии.

При анемии, развивающейся у больных с опухолью вилочковой железы, радикальным методом лечения является операция — тимэктомия. По данным Navard (1964), положительный результат от тимэктомии был получен у 14 из 23 больных.

ВРОЖДЕННЫЕ ГИПО- И АПЛАСТИЧЕСКИЕ АНЕМИИ

Семейная апластическая анемия (тип Фанкони)

Впервые эта своеобразная анемия была описана под названием детского семейного апластического мие-лоза.

Болезнь развивается обычно в детстве, между 4 и 10 годами. Известные редкие случаи развития анемии типа Фанкони у взрослых; в частности, Rohg описан случай семейного заболевания у двух братьев в возрасте 20 и 24 лет. Анемия носит нормо-гиперхромный характер, сопровождается выраженной лейкопенией и тромбоци-топенией с геморрагическим синдромом (последний может быть выражен в незначительной степени).

Костномозговой пунктат дает картину либо опустошения (в развернутой фазе болезни), либо раздра-жения (в начальной, гипопластической фазе болезни) с большим количеством плазматических клеток и базо-филов. В конечном этапе болезни развивается миелофиброз.

Заболевание чаще встречается у мальчиков и протекает на фоне ярко выраженной эндокринной недо-статочности: у больных отмечается карликов ость, инфантилизм, недоразвитие костного скелета (в частности, характерно недоразвитие фаланг больших пальцев кистей), гипогенитализм (атрофия яичек), коричневатая пигментация покровов (за счет отложения меланина).

Патологоанатомическая картина. Характерны симптомы резкой анемизации всех органов, аплазия костного мозга, атрофия желез внутренней секреции — яичек, зобной железы, гипофиза.

Этиология. Причины болезни не ясны. Предполагаемая роль эндокринных нарушений в развитии аплазии костного мозга требует дальнейшего изучения. Современные авторы рассматривают болезнь Фанкони как генотипическую с наследственной передачей по рецессивному типу.

Прогноз. Предсказание неблагоприятное. Нелеченые больные погибают при явлениях катастрофиче-ской анемизации и геморрагии.

Лечение. Назначают систематические переливания крови (эритроцитной массы). Гормональные пре-параты (АКТГ, кортизон, тестостерон) неэффективны. Спленэктомия не показана.

Детская гипо-апластическая анемия (тип Даймонд—Блэкфан)

В отличие от предыдущей формы данная анемия, описанная впервые в 1938 г. Diamond и Blackfan, встречается исключительно в раннем детском возрасте: у грудных младенцев в возрасте от 1 месяца до 1 года, часто у недоношенных детей.

Другое отличие данной анемии заключается в том, что она не сопровождается панцитопенией (лейко- и тромбоцитопенией), следовательно, характеризуется только эритропенией («pure red cell hypoplastic anemia» — «чисто красноклеточная гипопластическая анемия»). Последняя резко выражена — число эритроцитов падает до 1000 000 и ниже; анемия имеет нормо-, редко гиперхромный характер и протекает с ретикулоцитопенией. Миелограмма в начальной стадии болезни обнаруживает клеточный, преимущественно эритробластический

костный мозг, в дальнейшем определяется картина избирательной гипоплазии красного ростка — эритробластофиоза. Таким образом, имеется парциальная, в принципе обратимая гипоплазия костного мозга.

Этиология. Существует мнение (Ackmann и Miller), что анемия вызывается врожденным нарушением в использовании триптофана, что доказывается повышенной экскрецией с мочой антралиловой кислоты (промежуточный продукт распада триптофана). Введение больному ребенку больших доз рибофлавина уменьшает экскрецию антралиловой кислоты, не влияя на анемию.

Прогноз. В нелеченых случаях предсказание обычно неблагоприятное, однако известны случаи спонтанных ремиссий и даже выздоровления.

Лечение. Терапия заключается в систематических переливаниях крови (эритроцитарной массы) в сочетании с кортикостероидными гормонами и витамином В12. При помощи систематических гемотрансфузий удавалось довести больных детей до возраста 8—15 лет, после чего наступало спонтанное улучшение и необходимость в дальнейшей гемотерапии отпадала.

Апластическая анемия (тип Эрлиха)

Апластическая анемия (тип Эрлиха) является сравнительно большой редкостью. Чаще всего поражаются лица молодого возраста —

от 18 до 30 лет. Женщины болеют несколько чаще мужчин.

Клиническая картина. Болезнь характеризуется неуклонно прогрессирующей анемией, кровоточивостью и нередко присоединением сепсиса и некротических явлений. Течение болезни или острое, по типу бурно протекающего септического заболевания, или подострое. При подостром течении болезни поражает относительно бодрое самочувствие больного, который в состоянии даже передвигаться, несмотря на крайне низкие показатели красной крови.

Внешний вид больного весьма характерен: резчайшая бледность кожных покровов, совершенно бескровные слизистые и вместе с тем хорошая общая упитанность. Периодически геморрагические явления обостряются: на лице, туловище и конечностях появляются кровоизлияния различной величины. Положительны симптомы жгута, щипка; на месте укола и инъекций образуются гематомы. Нередки кровоизлияния в сетчатку глаза и видимые слизистые — конъюнктивы, губы, слизистую полости рта. Кровоточат десны, слизистая носа, желудочно-кишечного тракта. У женщин в связи с овариальным циклом могут происходить кровоизлияния в яичники (арорехиа ovarii), симулирующие иногда внематочную беременность. Менструальные кровотечения в начале болезни обильные, по типу меноррагий. При подострой форме развивается олигоменорея.

В отличие от пернициозной и гемолитической анемий при апластической анемии не наблюдается желтушности и спленомегалии; уробилин в моче отсутствует; сыворотка крови бледная, содержание в ней билирубина не повышено.

Картина крови. Характерна панцитопения (эритро-, лейко-тромбоцитопения). Типична резкая анемия нормохромного типа при отсутствии каких бы то ни было регенеративных симптомов: нет полихромазии, ретикулоцитоз низкий, не превышающий 0,2—0,3%. Лишь в начале болезни могут встречаться нормобласты, но впоследствии и они исчезают. Морфологическое изучение крови при апластической анемии не обнаруживает особых изменений со стороны эритроцитов. Пойкилоцитоз и анизоцитоз эритроцитов выражены незначительно. Эритроцитометрическая кривая дает небольшой сдвиг вправо (в сторону макроцитоза), но вершина кривой соответствует 7,5 мкм, т. е. средней норме. Точно так же близки к норме объемный показатель и показатель насыщения эритроцитов.

Эритроцитопении сопутствует резкая нейтропения без особого сдвига нейтрофильного ряда влево или вправо, хотя встречаются отдельные миелоциты и даже промиелоциты. Абсолютное количество эозинофилов также уменьшено. Нейтропения при апластической анемии является весьма стойкой; никакие внешние воздействия — терапевтические мероприятия, инфекционные факторы — не вызывают лейкоцитоза. Даже присоединяющийся сепсис не вызывает ответной реакции костного мозга. За счет гранулоцитопении создается относительное (но не абсолютное) преобладание лимфо-моноцитарных элементов, среди которых встречаются лимфоидно-ретикулярные клетки и гистиоциты. Отмечается резко выраженная тромбоцитопения.

По данным электронномикроскопических исследований, тромбоциты при апластических состояниях кроветворения часто не имеют отростков или только 1—2 коротких псевдоподий. Пластинки вакуолизированы, границы между грануломером и гиаломером стерты.

Морфологическим изменениям кровяных пластинок сопутствуют замедление свертываемости (до 20 минут и больше) и нарушение ретракции сгустка. Кровоточивость в основном обусловлена тромбоцитопенией и нарушенным потреблением протромбина. Содержание серотонина, по данным Г. А. Чернова, оказывается резко сниженным (0,001—0,002 у/мл вместо 0,04—0,3 в норме). Продолжительность кровотечения удлинена. Капилляроскопические исследования с повышением артериального давления до 70 мм обнаруживают появле-

ние микроэкстравазатов. При взятии крови из вены плазма моментально отделяется от эритроцитов, которые быстро оседают на дно пробирки. Этот своеобразный феномен объясняется, по нашему мнению, сочетанием двух факторов: замедлением свертываемости крови и чрезвычайно ускоренным оседанием эритроцитов (до 95 мм в час).

Показатель гематокрита резко снижен — до 10—15 об.%. Таким образом, при апластической анемии наблюдается абсолютное уменьшение эритрона при нормальной или уменьшенной массе всей крови (олигоцитемическая нормо- или гиповолемия).

Картина костномозгового кроветворения, по данным стернального пунктата, зависит от двух обстоятельств: от того, в каком участке была произведена пункция костного мозга, и от стадии болезни. Следует учесть, что апластический процесс костного мозга не везде развивается одновременно и в последнюю очередь захватывает плоские кости, в том числе грудину. Поэтому в ряде случаев, особенно в начальной стадии болезни, костномозговой пунктат нередко обнаруживает не пониженное, а, напротив, повышенное содержание эритронормобластов с признаками задержки вызревания на полихроматофильных и оксифильных фазах (рис. 46).

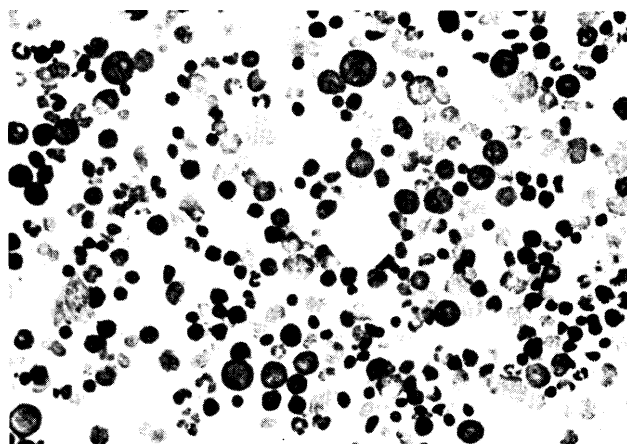


Рис. 46. Костный мозг в начальной стадии гипопластической анемии. Эритронормобластическая реакция (задержка в созревании эритробластов).

Подобные случаи, неправильно обозначаемые рядом авторов как «псевдоапластическая» анемия, следует трактовать как гипопластическую стадию апластической анемии, *resp.* апластическую анемию в незаконченной (но прогрессивной!) фазе развития.

По мере того как апластический процесс распространяется и на костный мозг грудины, костномозговые пункции, производимые повторно на различных участках, дают все более скудный серозно-кровоянистый пунктат, в котором с трудом можно обнаружить единичные костномозговые элементы. Совершенно не выявляются мегакариоциты.

Необходимо учесть, что при апластических анемиях не всегда удается получить полноценный стернальный пунктат (в случае попадания иглы в склерозированный участок). Только получение тканевого ретикулума, воспроизводящее гистологическую структуру костного мозга с жировыми клетками, гистиоцитарными — лимфоидно-ретикулярными и плазматическими — элементами и сохранившимися островками костномозговых клеток, может служить подтверждением диагноа гипо(а)плазии костного мозга. В этом отношении несомненные преимущества перед стернальной пункцией имеет трепанобиопсия подвздошной кости.

Гистологические исследования трепанатов подвздошной кости обнаруживают преобладание жировой ткани (рис. 47), которая в отдельных участках (при гипопластических состояниях) или полностью (при аплазии) замещает красный клеточный костный мозг. Среди жировой ткани обнаруживаются лишь отдельные клеточные островки, состоящие из миелоидных (эритробластических) элементов, а в более далеко зашедшей стадии — из ретикулярных, лимфоидных и плазматических клеток. Вблизи костных балок нередко находятся нежные фиброретикулярные волокна. У некоторых больных определяются очаги пролиферирующих гемоцитобластов, расцениваемые как признак «реактивного ретикулоза», который в дальнейшем, однако, может явиться источником истинно лейкоэмической гемоцитобластной пролиферации. Наряду с указанными явлениями в костномозговых элементах отмечаются эритрофагоцитоз и отложения железосодержащего пигмента.

Заслуживают внимания данные гистологического исследования селезенки, полученные как *post mortem*, так и прижизненно, путем пункционной биопсии или после операции спленэктомии. В селезенке отмечается атрофия лимфатических фолликулов с исчезновением центров размножения, в части фолликулов — гиалиноз центральных артерий. Селезеночная пульпа также бедна клеточными элементами; среди сохранившихся

лимфоцитов и спленоцитов встречаются ретикулярные клетки.

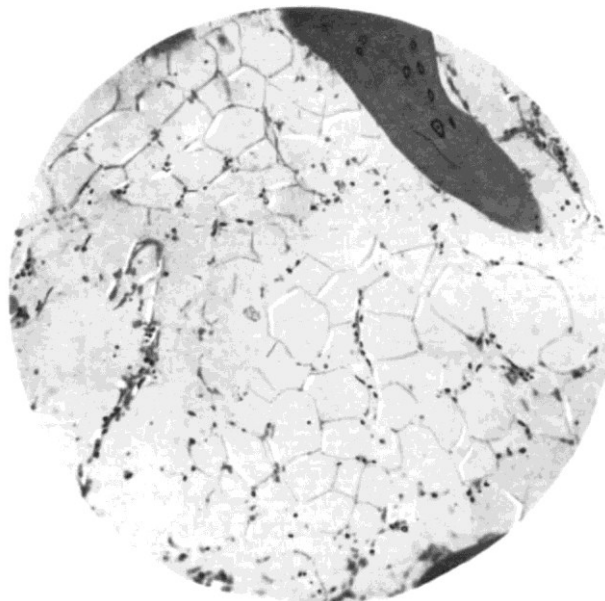


Рис. 47. Жировой костный мозг при апластической анемии (гистологический препарат).

Аналогичные изменения — атрофия лимфатических фолликулов, гиперплазия ретикулярных клеток — обнаруживаются и в лимфатических узлах.

Хотя апластическая анемия имеет исход в панмиелофтиз и в этом отношении сближается с геморрагической алейкией и, тем не менее данная форма отличается некоторыми особенностями. Основным симптомом в клинко-гематологической картине апластической анемии является поражение эритрона (в отличие от алейкии, при которой в первую очередь поражается лейкопоэз и тромбоцитопоэз, а анемия присоединяется впоследствии). При апластической анемии агранулоцитарный синдром с сопутствующими септическими явлениями и некротической ангиной может совершенно отсутствовать или выявляться только на последнем этапе болезни.

Патологическая анатомия. Патологическая анатомия апластической анемии весьма характерна. Микроскопически отмечается обильное развитие жира в подкожной клетчатке, эпикарде, сальнике, причем жир имеет особый, охряный оттенок. Объясняется это резким понижением окислительных процессов в связи с абсолютным уменьшением эритроцитарной массы. Внутренние органы сухи, бледны и обнаруживают явления жировой дегенерации. Всюду видны точечные геморрагии, некрозы на слизистых, иногда с вовлечением в процесс более глубоких тканей. Селезенка и лимфатические узлы не увеличены. Наиболее патогномичны изменения костного мозга: в длинных и плоских костях красный костный мозг может совершенно отсутствовать. Костномозговые полости уменьшены и сплошь выполнены жиром. Подобное состояние образно обозначают как «чахотку костного мозга» — панмиелофтиз.

Описанная картина тотальной аплазии кроветворного костного мозга характеризует классическую апластическую анемию в конечном этапе развития.

В других случаях апластической анемии наряду с жировым костным мозгом в плоских костях, эпифизах и даже диафизах длинных костей встречаются сохранившиеся (или викарирующие) участки активного костного мозга. Последние, однако, вследствие своей количественной и качественной маломощности не в состоянии компенсировать прогрессирующую анемию.

Рядом исследователей при помощи цитохимических реакций обнаружено в костномозговых клетках (включая «бласты» и «циты») уменьшение содержания гистидина, аргинина, глутатиона, гликогена; кроме того, в эритроблестах уменьшено содержание цитохромоксидазы, а в зрелых гранулоцитах — щелочной фосфатазы. Последняя увеличена в «програнулоцитах» (миелоблестах и промиелоцитах), в «проэритроблестах» (эритронормоблестах) и в гемоцитоблестах. В гемоцитоблестах и в гранулоцитах всех возрастов увеличено содержание жира.

При апластической анемии отсутствуют изменения языка, желудка и спинного мозга, характерные для пернициозной анемии и других анемий, связанных с дефицитом витаминов комплекса В.

Гистологическая картина соответствует фазе процесса, в которой застигла больного смерть.

В этих случаях, когда в костном мозгу сохранились участки активного кроветворения, микроскопическое исследование обнаруживает очаги эритропоэза и лейкопоэза при почти полном отсутствии мегакариоцитов.

При далеко зашедшей аплазии в очагах сохранившегося костного мозга отмечается преобладание лимфоидно-ретикулярных и плазматических клеток.

При апластической анемии не обнаруживаются признаков внекостномозгового кроветворения. В этом характерная особенность болезни, позволяющая дифференцировать ее от остеомиелосклероза, протекающего под маской гипо-апластического малокровия.

Этиология апластической анемии как болезни *sui generis* остается неизвестной. Полагают, что она возникает в результате прогрессирующего истощения костного мозга, связанного с какими-то еще неизвестными эндогенными факторами.

Патогенез. Применение современных цитохимических и радиохимических исследований позволяет выявить глубокую степень нарушения клеточного метаболизма на уровне родоначальных элементов кроветворения — гемоцитобластов, миелобластов и эритробластов.

Методом автордиографии с использованием тритий-тимидина показано, что число меченых клеток эритробластического и лейкобластического ряда резко снижено, что указывает на нарушение синтеза ДНК.

В результате нарушений клеточного метаболизма родоначальные «стволовые» клетки теряют способность усвоения различных гемопоэтических веществ, необходимых для их нормальной пролиферации и дифференциации в кровяные клетки.

Японскими авторами (Setsuda и др.) выделен из мочи больных апластическими анемиями особый анемизирующий фактор (*anemia producing factor*), вызывающий анемию у экспериментальных животных.

Диагноз. Диагноз апластической анемии обосновывается данными клиники, прогрессирующим, рефрактерным к терапии течением заболевания и данными лабораторных исследований, в первую очередь исследованием костного мозга.

Дифференциальный диагноз апластической анемии *sui generis* следует проводить с гипопластическими процессами известной этиологии, а также с системными гиперпластическими процессами, поражающими кроветворение. Гипопластические процессы известной этиологии — бензолная (бензеновая), а также медикаментозные интоксикации и лучевая панмиелопатия — легко исключаются на основании соответствующего анамнеза. Системные заболевания — ретикулозы — исключаются путем пункции и трепанобиопсии различных костей.

Течение. В острой форме болезнь в среднем продолжается от 4 до 6 месяцев, в подострой — до 1 года, редко — дольше. Присоединение сепсиса или профузных кровотечений обостряет течение болезни и приближает роковую развязку. Современными терапевтическими средствами удается продлить жизнь больного до 2 лет и больше.

Лечение. Проводится по общим правилам лечения гипо-апластических состояний костного мозга (см. ниже).

ПРИБРЕТЕННЫЕ ГИПО-АПЛАСТИЧЕСКИЕ АНЕМИИ

В отличие от «генуинной» апластической анемии (тип Эрлиха) приобретенные гипоапластические анемии, особенно острые формы, вызываются определенными этиологическими факторами.

Из антибиотиков чаще всего гипо-апластические анемии вызывают хлормицетин (хлорамфеникол, левомицетин). По литературным данным, хлормицетин содержит свободную нитрогруппу, обладающую токсическим эффектом. В обзорной работе Scou и соавторов из 607 больных апластической и гипопластической анемией у 92 заболевание связывали с приемом хлорамфеникола. В отечественной литературе описан единичный случай (Н. В. Беляева) апластической анемии, развившейся в результате бесконтрольного длительного приема левомицетина (больной в общей сложности получил около 70 г препарата).

Мы наблюдали больную 55 лет, у которой развилась картина апластической анемии (подтвержденная трепанобиопсией подвздошной кости) после длительного приема левомицетина (больная в общей сложности приняла около 60 г препарата). После многочисленных гемо- и медуллотрансфузий, произведенных в ЦОЛИПК, больная поправилась.

Известны единичные случаи апластической анемии в связи с приемом стрептомицина, ПАСК, хинакрин (акрихин), сульфаниламидов, препаратов мышьяка (мафарсен), золота, висмута, противосудорожных средств (тридион, мезантоин, дилантин), спазмолитических (апресолин), фенилбутазона, бутазолидина.

Критический анализ описываемых случаев приводит к заключению, что гипо-апластические состояния костного мозга лекарственного (включая антибиотики) происхождения обусловлены либо передозировкой лекарственного вещества, либо особой чувствительностью больного к обычным дозам лекарства. Нельзя исключить и той возможности, что в отдельных случаях прием лекарственного вещества лишь выявляет скрытую (в начальной фазе развития) гипоплазию костного мозга (как это было у больной, описанной В. Н. Лебедевым, у которой, единственной из 300 больных, получавших бутазолидин, развилась апластическая анемия).

Классическим агентом, вызывающим апластическое состояние костного мозга, издавна считают бензол и его производные — динитрофенол, тринитротолуол, применяемые в различных отраслях промышленности и в случае тяжелого отравления вызывающие картину острого апластического малокровия со смертельным исходом.

В литературе описаны случаи гипо-апластических анемий, частью со смертельным исходом, вызванных отравлением этилированным бензином, вернее, содержащимся в этиловой жидкости токсическим продуктом — тетраэтилсвинцом, проникающим через неповрежденную кожу, при заглатывании бензина или вдыхания паров.

Со времени открытия рентгеновых лучей (1895) стали появляться случаи апластической анемии, вызванные ионизирующей радиацией. Губительное влияние лучевого излучения на кроветворение в настоящее время вряд ли требует доказательств после того, как стало известно, что сотни лиц, подвергшихся воздействию атомной бомбардировки в Хиросиме и Нагасаки (1945), стали жертвами апластической анемии.

Единичные случаи тяжелых панмиелопатий со смертельным исходом наблюдаются после внутриартериального введения 30 мл двуокиси тория — торотраста.

В развитии гипо-апластических состояний кроветворения в течении инфекционных заболеваний главная роль принадлежит сверхчувствительности организма. Следует учесть также роль медикаментозного фактора и возможность развития аутоиммунных антител (см. ниже).

Во многих случаях, несмотря на самые тщательные поиски, этиологический фактор остается неясным. Эти случаи приходится (впредь до открытия конкретной причины) относить к «генуинной» апластической анемии (типа Эрлиха). По статистике Scott и соавторов, из 607 случаев гипо-апластической анемии «генуинная» форма была отмечена в 299 (т.е. почти в 50%) случаев.

Патогенез. Патогенез гипо-апластических состояний кроветворения неоднороден.

У некоторых больных гипо(а)пластическими анемиями (не получавших гемотрансфузий) обнаруживают аутоиммунные антитела к эритроцитам, лейкоцитам и тромбоцитам. У больных парциальной формой гипоплазии костного мозга чаще находят антиэритроцитарные антитела. У больных с бицитопенией (лейкоэритропенией) наряду с антиэритроцитарными обнаруживаются антилейкоцитарные антитела, а у больных с панцитопенией — и антитромбоцитарные антитела.

Приведенные данные, на наш взгляд, все же не позволяют рассматривать аутоиммунизацию организма против собственных кроветворных (костномозговых) и кровяных клеток в качестве универсального патогенеза гипо-апластических состояний кроветворения, ибо в большинстве случаев гипо-апластические анемии характеризуются не повышенной, а пониженной иммунологической реактивностью организма.

Известную роль в патогенезе гипо-апластических анемий отводят сокращению длительности пребывания («жизни») эритроцитов в циркулирующей крови. В пользу такого генеза гипо-апластических анемий свидетельствуют, в частности, наблюдения ряда авторов, определявших у больных хронической идиопатической панцитопенией интенсивность процессов эритропоза и эритропексиса (гемолиза) при помощи радиоактивных изотопов железа (Fe^{59}) и хрома (Cr^{51}).

Тот факт, что, по данным многочисленных авторов, концентрация в крови гемопозитических факторов: витамина В12, железа, плазмы, эритропозитинов — не только не понижена, но в ряде случаев повышена, естественно приводит к мысли, что генез миелопластического синдрома может быть связан с неусвоением (ахрезией) костным мозгом необходимых для нормального кроветворения веществ. Подтверждением подобной точки зрения служат наблюдения авторов, указывающие на нарушение процессов метаболизма в кроветворных клетках при гипо-апластических анемиях.

Путем введения радиоактивного железа (Fe^{59}) было показано замедленное исчезновение железа из плазмы, что означает понижение усвоения железа эритробластами костного мозга.

При помощи цитохимических исследований в кроветворных клетках костного мозга обнаружены нарушения нуклеинового, жирового и гликогенового обмена, а также активности щелочной фосфатазы, катализирующей обмен нуклеиновых кислот, фос-фоллипидов и других белковых комплексов. В костномозговых эритробластах отмечено снижение содержания цитохромоксидазы и нарушение синтеза гемоглобина.

Клиническая картина. Клиническая картина болезни, помимо выраженного малокровия, характеризуется кровоточивостью по типу тромбоцитопенической пурпуры: петехии и экхимозы на коже, кровотечения — носовые, из десен, пищеварительного и мочевого тракта, у женщин — меноррагии.

В развитии геморрагии при гипо- и апластических состояниях костного мозга наряду с тромбоцитопеническим фактором играют роль качественные изменения кровяных пластинок и кровеносных капилляров. Изучение кровяных пластинок при помощи электронной микроскопии обнаруживает значительные изменения: в пластинках отсутствуют или почти не выражены отростки и псевдоподии, стерто разделение на грануло- и гиаломер, пластинки дегенеративно изменены, вакуолизированы (рис. 48 в, г).

Сравнительно редко в связи с гранулоцитопенией возникают септические и некротические осложнения, подобные имеющим место при агранулоцитозах.

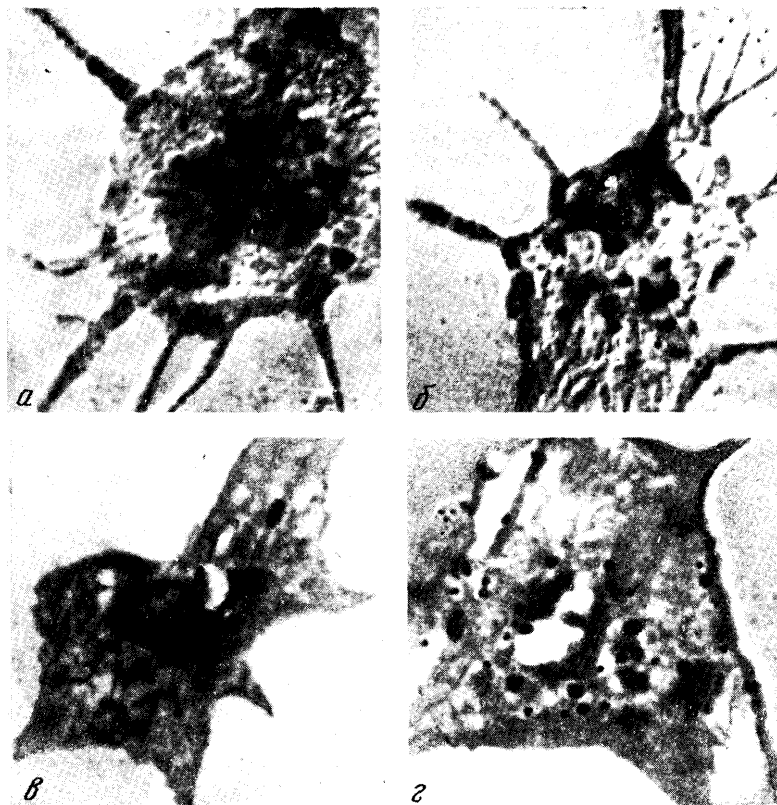

Рис. 48. Электронограммы тромбоцитов.

а, б — электронномикроскопические снимки тромбоцитов крови здоровых людей Увеличение $\times 7000$; электронномикроскопические снимки крови больных апластической (в) и гипопластической (г) анемией. Увеличение < 7000 (Г. М. Абдулаев, М. С. Дульцин, Э. И. Терентьева и Ф. Э. Файнштейн).

Течение. Течение приобретенных гипоапластических анемий варьирует в зависимости от остроты и степени поражения костного мозга. Острые и подострые формы гипоапластической анемии характеризуются неуклонно прогрессивным течением по типу генуинной апластической анемии Эрлиха (см. выше). Напротив, хронические формы протекают с периодическими обострениями, выражающимися в резкой анемизации, поддающейся, однако, терапевтическим мероприятиям, которые приводят к состоянию длительной ремиссии. Длительность заболевания от 3—5 до 15 лет и больше. Несомненное значение имеет и этиология заболевания, детерминирующая возможность обратного развития процесса.

Диагноз. Диагноз гипо-апластической анемии ставится на основании клинико-гематологической картины и данных исследования костномозгового пунктата.

Дифференциальный диагноз гипо- и апластической анемии с системными заболеваниями, в первую очередь с эритромиелозом, проводится на основании следующих признаков: 1) при гипопластической анемии не отмечается увеличения селезенки; последняя в порядке посттрансфузионного гемосидероза может быть слегка увеличенной лишь по прошествии многих месяцев и даже лет от начала заболевания, тогда как при системном заболевании спленомегалия является начальным симптомом; 2) пунктат костного мозга при гипопластической анемии, как правило, не обнаруживает характерных для эритромиелоза атипических — гигантских, полиплоидных, «мегабластоидных» — эритробластов; 3) отсутствует какая бы то ни было свойственная системному заболеванию «бластная» (миелогемобластная) метаплазия; 4) наконец, при гипопластической анемии обычно не обнаруживаются признаков внекостномозгового гемопоэза.

Труднее дифференцировать гипо-апластическую анемию с бластомно-гиперпластическими процессами — алейкемическим ретикулозом (лейкозом), протекающими под маской апластической анемии, с панцитопенией. Подобный «псевдоапластический» вариант присущ ряду системных заболеваний: острому и подострому ретикулозу (гемоцитобластозу), остеомиелосклерозу с миелоидной метаплазией селезенки и печени, а также (в редких случаях) диффузному карцинозу костного мозга.

В этих случаях, имитирующих гипо-апластическую анемию, клинициста выручают два основных признака: 1) увеличенная селезенка и 2) наличие клеточной анаплазии и атипии в пунктатах органов, а иногда и в периферической крови.

Следует помнить, что увеличенная селезенка — признак гиперпластического процесса — может наблюдаться иногда и у больных апластической анемией за счет посттрансфузионного гемосидероза, что подтверждается наблюдениями, полученными при помощи селезеночной пункции. В пунктате селезенки в этих случаях вне- и внутриклеточно обнаруживается железосодержащий пигмент — гемосидерин.

Большие диагностические трудности возникают в тех случаях, когда при несомненно гипопластических состояниях кроветворения в селезеночном и печеночном пунктатах (трепанатах) микроскопически могут быть обнаружены очаги викарного гемопоэза. В этих случаях дифференциальный диагноз проводится на основе совокупности всех данных с учетом степени метаплазии и ее распространения. В ряде случаев окончательный диагноз ставится на основании динамического наблюдения над больным. Вообще же, подчеркивая различия и даже противоположности, имеющиеся между гипо- и гиперпластическими состояниями кроветворения, следует вместе с тем помнить о возможности исхода миелоапластического синдрома в миелопролиферативный.

Особенно показательны в этом отношении многочисленные случаи исхода гипопластических состояний кроветворения в острый или хронический ретикулоз (лейкоз), наблюдавшиеся в Японии среди лиц, переживших взрывы атомных бомб.

Гипопластическую анемию с сохраненным или повышенным тромбоцитозом следует дифференцировать с гипопластической (анемической) предстадией ретикулоза.

До введения в клиническую практику методов прижизненного цитологического и гистологического исследования костного мозга подобные формы апластической анемии с очаговой пролиферацией лимфоидно-ретикулярных клеток можно было рассматривать как промежуточный этап — динамическую фазу на пути развития ретикулоза.

Однако в свете современных цитогистологических исследований подобные случаи, протекающие с панцитопенией и без органной патологии, но с более или менее выраженной лимфоидно-ретикулярной метаплазией, правильнее рассматривать как «гипопластические маски» ретикулоза, особенно в начальной стадии болезни.

По мнению многих современных авторов, гипопластическая анемия представляет собой прелейкемическую фазу гемоцитобластоза. В этом аспекте любую гипоплазию костного мозга можно рассматривать либо как «маску» уже сформировавшегося алейкемического ретикулоза (гемоцитобластоза), либо как потенциальную предстадию ретикулоза, при которой анаплазия кроветворения опередила пролиферацию. В последнем случае в костном мозгу обнаруживаются еще лишь «покоящиеся» лимфоидно-ретикулярные клетки («cellules quiescentes»), resp. гемогистобласты.

Вопрос о взаимоотношениях между гипо- и гиперпластическими процессами, о возможных переходах одного патологического состояния в другое является одним из самых спорных в современной гематологии. В клинической практике нередки случаи, когда клиницист имеет все основания диагностировать алейкемический ретикулоз, патологоанатом же, основываясь на «своих» данных (наличие жирового костного мозга в диафизах длинных костей, атрофия селезенки с ее фиброаденией, опустошенный костный мозг в плоских костях при наличии очаговых скоплений недифференцированных клеток), рассматривает эти случаи как апластическую анемию.

Сложность и спорность проблемы обуславливаются тем, что до сих пор не существует общепризнанного объективного критерия, который бы позволил установить четкую грань между гипо- и гиперпластическими состояниями кроветворения.

На наш взгляд, вопрос о «лейкозной» («прелейкозной») природе гипопластической анемии должен решаться прежде всего на основании морфологической, цитогистологической картины костного мозга и периферической крови.

В этих случаях костномозговая пункция наряду с трепанобиопсией имеет решающее дифференциально-диагностическое значение. Присутствие в костномозговом пунктате даже небольшого количества типичных гемоцитобластов мезо- и макрогенерации с нуклеолами, свидетельствующими об активной митотической деятельности клеток, является признаком не апластического, а гиперпластического состояния кроветворения, т. е. лейкоза. Еще более абсолютным, не подлежащим сомнению признаком лейкоемического заболевания следует считать появление типичных остролейкозных клеток — гемоцитобластов и прочих «бластов» (миело-, моно-, лимфобластов) в периферической крови.

В этом отношении мы не можем согласиться с точкой зрения Ф. Э. Файнштейна, допускающего при гипопластической анемии присутствие в периферической крови до 19,5% гемоцитобластов. Разделяя высказываемую автором мысль «об известной общности патогенетических механизмов развития апластических (гипопластических) анемий и алейкемического ретикулоза», мы рассматриваем самый факт появления в костном мозгу, а тем более в периферической крови типичных гемоцитобластов как признак системного заболевания — ретикулоза, протекающего под маской апластического состояния.

Прогноз весьма серьезен. Предсказание *quo ad vitam* и в известной мере степень обратимости или необратимости процесса зависит от следующих моментов: 1) причины, вызвавшей гипо- или апластическое состояние кроветворения; 2) остроты течения болезни и фазы развития процесса; 3) наличия сопутствующих осложнений — гемолиза, геморрагии. В качестве осложняющего обстоятельства, связанного с терапевтическим вмешательством, известное значение придают посттрансфузионному гемосидерозу. Более благоприятен прогноз в случаях токсической (медикаментозной) этиологии. Известны случаи выздоровления больных апластической анемией, развившейся вследствие отравления органическим мышьяком, бензолом и препаратами золота.

Летальность. По материалам ЦОЛИПК (Ф. Э. Файнштейн, 1963), смертность среди больных гипопластическими анемиями в течение 1944—1954 гг. составляла 86% (у остальных имела место клиническая ремиссия). Применением комплексной терапии удалось снизить смертность до 37%. В общей летальности удельная доля летальности от гипо- и апластических анемий, согласно данным прозектур, возросла, что следует объяснить как улучшившейся диагностикой, так и уменьшившейся летальностью от других (инфекционных и пр.) заболеваний. Так, по данным московских прозектур, сообщенным А. А. Багдасаровым и сотрудниками (1958), летальность от этих заболеваний, составлявшая в 1928—1932 гг. 0,09% к общему числу вскрытий (И. В. Давыдовский), в настоящее время равняется 0,25%.

Профилактика. Профилактика гипо-апластических анемий заключается в соблюдении соответствующих мер защиты на производствах и в профессиях, связанных с воздействием миелотоксических веществ (ионизирующая радиация, бензол и т. п.). Необходимы строгое соблюдение правил дозировки при назначении больным рентгенотерапии или химиотерапии и соответствующий контроль за состоянием крови, а в случае необходимости и костного мозга. С появлением спровоцированной тем или иным внешним воздействием панцитопении следует принять все возможные меры к устранению вредоносного агента.

Лечение. Патогенетическая терапия, т. е. лечение основного заболевания, возможно только в случаях гипопластической анемии с известной этиологией. В качестве заместительной и поддерживающей терапии показаны систематические переливания крови и ее фракций — эритроцитной массы, а также лейкоцитной и тромбоцитной массы. Во избежание бурной реакции предпочтительнее переливать одногруппную кровь (проверенную на резус-совместимость); трансфузию следует производить капельным способом. Частота переливаний зависит от индивидуальных особенностей. В периоды обострения гемотрансфузии производят 2—3 раза в неделю, через день или ежедневно, в периоды относительной ремиссии — в зависимости от «толерантности» пациента: для каждого больного апластической анемией опытным путем устанавливают соответствующие сроки переливания крови (через 7—10—15 дней и т. д.). При гипопластических состояниях сроки удлиняют до 1—2 месяцев, а в случае наступления длительной ремиссии гемотрансфузии отменяют. Учитывая возможность развития посттрансфузионного гемосидероза, рекомендуют после 8—10 гемотрансфузии делать перерыв на 12—15 дней.

Перспективным методом лечения гипопластических состояний кроветворения является медуллотерапия. Применяют инфузии в вену больших количеств (измеряемых миллиардами) ядродержащих костномозговых клеток, добываемых путем многократных пункций и аспирации из нескольких костей (операция взятия костного мозга производится под наркозом).

Положительные результаты лечения больных гипо-апластическими анемиями получены коллективом сотрудников ЦОЛИПК, применявших интравенозные (при помощи специальной системы с капроновым фильтром) и интраоссальные трансфузии больших количеств миелокариоцитов в комплексе с другими лечебными мероприятиями — трансфузиями эритроцитарной и тромбоцитной массы, катионитной и цельной крови, стероидными гормонами, комплексом витаминов группы В, а в части случаев — в сочетании со спленэктомией. Приводим методику интраоссальной трансфузии костного мозга, разработанную в ЦОЛИПК.

Костный мозг аспирируют у донора под внутривенным тиопенталовым наркозом при помощи иглы Кассирского путем нескольких пункций в различных участках грудины. В качестве антикоагулянта используется 6% раствор лимоннокислого натрия (примерно из расчета 1 мл антикоагулянта на 10 мл костного мозга). Аспирированный костный мозг тут же вводят больному интраоссально — в грудину или подвздошную кость. С целью уменьшения чувства распирания в области грудины перед каждой инъекцией костного мозга вводят 3—5 мл 0,5% раствора новокаина.

Каждому больному производят от одной до четырех трансфузий с интервалом в 2—5 недель, при каждой трансфузии реципиенту вводят от 50 до 250 мл смеси костного мозга с кровью, содержащей от 1 до 7 млрд миелокариоцитов. Всего на курс лечения вводится до 500 мл костномозговой массы, содержащей до 17 млрд миелокариоцитов. Переливания костного мозга предпочтительно следует производить от доноров, кровь которых полностью совпадает с группой крови реципиентов по всем факторам системы ABO, MN и CDE (резус).

Кроме обычных проб на групповую и резус-совместимость, производится непрямая проба Кумбса с эритроцитами донора.

Наиболее удачным следует признать опыт лечения медуллотрансфузиями острых гипопластических процессов, вызванных определенным внешним агентом, например лучевой энергией.

Проблема действенной имплантации здоровых костномозговых клеток в костный мозг больных гипо- и апластической анемией еще не может считаться полностью практически разрешенной. Основная трудность заключается в преодолении иммунобиологической несовместимости, т. е. в том, чтобы имплантированные в костный мозг реципиента костномозговые клетки донора прижились и дали рост новой кроветворной ткани, которая обеспечила бы дальнейшую нормальную продукцию кровяных клеток в организме реципиента. Приживляемость в организме реципиента и способность кроветворных клеток к дифференциации в течение некоторого времени определяется сроком до 30—40 дней. Это доказывается радиометрическими, автордиографическими и иммунологическими исследованиями. В качестве иммунологического метода, позволяющего определить присутствие в крови реципиента эритроцитов донорского генотипа, применяется непрямая проба Кумбса, производящаяся со специфической антирезусной сывороткой rh (в тех случаях, когда переливание костного мозга производилось от донора $rh+$ реципиенту $rh-$). Это приводит к появлению неполных агглютининов анти- rh в организме реципиента, блокирующих (но не гемолизирующих) эритроциты донора.

В качестве «метки» трансплантируемых эритроцитов при введении костного мозга реципиенту-мужчине от донора-женщины используется также половой хроматин, обнаруживаемый в ядрах нейтрофилов женской крови.

При кровотечениях наряду с гемотерапией рекомендуются препараты кальция: глюконат кальция (внутри по 1,5—3 г в день), хлористый кальций (10% раствор внутри 4—6 столовых ложки в день) и препараты витамина К (15—20 мг в день). Показаны также трансфузии кровяных пластинок и большие дозы (0,5—1 г в день) аскорбиновой кислоты (лучше внутривенно). Рекомендуются препараты витамина Р (цитрин 0,15—0,3 г в день, рутин 0,12—0,18 г в день).

В целях профилактики септических осложнений применяют пенициллинотерапию (200000—400000 ЕД в сутки).

Антианемические препараты (камполон, антианемин, витамин В₁₂) при апластической анемии неэффективны. Рекомендуются большие дозы фолиевой кислоты — до 200 мг в день и витамин В₆ (пиридоксин) — по 50 мг в день (лучше в виде инъекций).

Последнее время в лечении гипо- и апластических состояний применяют большие дозы пантотеновой кислоты в виде пантотеновокислого кальция, назначаемого внутри в дозе 0,1 г в день. Положительный эффект получен в случаях гипопластической анемии (при апластических состояниях эффекта не было). Во всех случаях гипо- и апластической анемий показано систематическое применение стероидных гормонов в виде преднизона (преднизолона) в обычной дозировке (15—30 мг в день).

Сущность действия кортикостероидных гормонов при гипо-апластических состояниях кроветворения еще недостаточно изучена. Теоретические предпосылки о стимулирующем действии гормонов на костный мозг не получили подтверждения. Тем не менее применение кортикостероидных гормонов смягчает остроту течения болезни, а в хронических случаях способствует стабилизации процесса. Несомненно доказанным можно считать тормозящее действие гормонов на процессы образования аутогемолизина, в результате чего удлиняется средний срок пребывания («жизни») эритроцитов в циркулирующей крови, что имеет огромное значение для поддержания жизни больного. Играет также роль антигеморрагическое, снижающее проницаемость сосудов, действие гормонов. Следует считать особенно показанным применение кортикостероидных гормонов при гипопластических анемиях, протекающих с гемолитическим компонентом и геморрагическим синдромом.

При гипо-апластических анемиях показаны препараты кобальта. Предпосылками для назначения больным гипо-апластическими анемиями препаратов кобальта послужили экспериментальные наблюдения над кобальтовой полиглобулией у человека (Weissbecker), известные в ветеринарной практике случаи кобальтодефицитных анемий (акобальтозов) и, наконец, полученный у детей с внутритивной анемией (М. Г. Коломийцева) благоприятный эффект от добавления в пищевой рацион солей кобальта (в количестве 0,5 мг в день). Отмечены благоприятные результаты лечения гипопластических состояний кроветворения от применения комплексного препарата, содержащего витамин В₁₂, фолиевую кислоту, сернокислое железо, кобальт, сернокислую медь, молибденовокислый магний и лактофлавин. Кобальт назначают внутри в виде хлористоводородной соли кобальта по 0,5 мг 4 раза в день. В отечественных клиниках применяется препарат коамид¹, синтезированный А. М. Азизовым, представляющий собой соединение кобальта с никотиновой кислотой, кобальт-9 и кобальт-35. Препараты применяют в 1 % растворе подкожно или внутримышечно по 2—3 мл ежедневно.

Положительный эффект от препаратов кобальта отмечен нами в нескольких случаях так называемой «парциальной» гипопластической анемии, при которой страдает только эритропоэз. При панмиелопатиях, протекающих с панцитопенией, препараты кобальта оказались неэффективными.

В последние годы вновь пробудился интерес к хирургическому лечению гипопластических анемий путем удаления селезенки. Показанием к операции считается присоединение иммуногемолитического компонента

и наличие укороченного жизненного цикла эритроцитов. При укороченном сроке жизни эритроцитов (определяемом при помощи радиоактивных изотопов) показания к спленэктомии могут иметь место даже при отсутствии выраженного гемолитического компонента, но при неуклонном прогрессировании анемии, обусловленном преобладанием эритрорексиса (в селезенке) над эритропоэзом (в костном мозгу).

Целесообразность применения спленэктомии при гипопластической (не апластической!) анемии обосновывается и тем, что с удалением селезенки снимается ее тормозящая костный мозг функция и вместе с тем удаляется основной плацдарм иммуногенеза.

По возможности следует направлять больных на операцию вне периода обострения, после тщательной предоперационной подготовки. Последняя проводится путем переливаний крови и ее фракций (эритро-, лейко-, тромбоцитной массы), назначения гемостатических и оссудоукрепляющих средств (витаминов С, Р, К, хлористого кальция), гипофизарно-надпочечниковых гормонов, комплекса витаминов группы В (В1, В2, В6, В12, фолиевая и пантотеновая кислота), а также переливаний донорского костного мозга (медуллотерапия).

Сама операция спленэктомии производится под защитой непрерывных струйно-капельных переливаний крови. Количество перелитой крови, составляющее обычно 500—1500 мл, должно с избытком компенсировать операционную кровопотерю. Особенно ответственными являются мероприятия по предупреждению послеоперационных осложнений. Учитывая повышенную кровоточивость больных гипо-апластическими анемиями, больным с целью гемостаза в течение первых суток производят непрерывное капельное переливание крови (плазмы, тромбоцитной массы). Для предупреждения возможности острой надпочечниковой недостаточности (в связи с длительным предшествующим приемом кортикостероидных гормонов) больным в первые 2—3 дня после операции назначают инъекции преднизолона по 150—200 мг в сутки с последующим переходом на прием преднизолона внутрь.

Остеосклеротическая анемия

Различают две формы остеосклероза, протекающие в разных возрастах и характеризующиеся различными клиническими и гематологическими проявлениями. Первая форма, известная под названием мраморной болезни, развивается в детском возрасте, вторая форма, так называемый остеомиелосклероз, наблюдается у взрослых, преимущественно в пожилом возрасте.

Остеопетроз, диффузный остеосклероз (мраморная болезнь)

Болезнь выражается в распространенном склерозе костей, что ведет к превращению губчатого вещества в компактную костную массу. Кости вследствие исчезновения спонгиозного вещества представляют собой сплошную белую массу, напоминающую мрамор. В результате процесса оссификации, идущего со стороны эндоста, костномозговая полость подвергается облитерации. На рентгенограммах длинных костей костномозговой канал совершенно отсутствует или едва выделяется в виде узкой продольной щели. Снимки черепа характеризуются отсутствием лобных пазух и других воздушных полостей. Вследствие повышенного содержания извести в костях последние становятся весьма плотными (так называемая эбурнеация) и теряют эластичность. Это ведет к частым переломам с последующим срастанием и образованием костной мозоли на местах переломов. В связи с неправильным развитием растущих костей возникают деформации различных частей скелета — черепа, грудной клетки, позвоночника, таза. Нередко вследствие остеосклероза основания черепа и облитерации костных отверстий и каналов болезнь осложняется тяжелыми поражениями соответствующих черепномозговых нервов, в частности зрительного и слухового, что ведет к слепоте, нарушениям слуха и вестибулярного аппарата. Несмотря на то, что эбурнеация костей сопровождается атрофией костномозговых полостей, в силу медленного развития болезни сохраняющиеся участки гемопоэтической ткани до поры до времени компенсируют физиологическую убыль кровяных элементов. Лишь в поздних стадиях болезни развиваются анемия гипопластического характера и геморрагический диатез. Изредка отмечается викарное увеличение печени, селезенки и лимфатических узлов, которые принимают на себя кроветворные функции. Очаги гетеротропного кроветворения описаны также в почках и даже в мышцах.

Этиология и патогенез болезни неизвестны. Полагают, что причиной ее является нарушение функции околотитовидных желез, ведущее к расстройству кальциевого обмена.

Патологическая оссификация возникает еще во внутриутробном периоде жизни. В пользу такого предположения свидетельствуют следующие факты: 1) отсутствие развития пневматических полостей черепа, в частности гайморовой полости, которая в нормальных условиях образуется на 4-м месяце эмбриональной жизни; 2) случаи выраженной «мраморности» скелета в самом раннем возрасте, даже у трехнедельного ребенка.

Диагноз ставят на основании характерной рентгеновской картины костей. Длительность болезни не более 10—15 лет.

Лечение не эффективно. Рекомендуется применение гормона околощитовидных желез, а в анемической стадии — переливание крови.

Остеомиелосклероз см. раздел «Лейкозы».

МАЛОКРОВИЕ ПРИ ЗЛОКАЧЕСТВЕННЫХ ОПУХОЛЯХ И МНОЖЕСТВЕННЫХ ИХ МЕТАСТАЗАХ В КОСТНЫЙ МОЗГ

Причиной анемического состояния при злокачественных опухолях могут быть следующие факторы: 1) токсическое воздействие злокачественной опухоли на эритропоэз; 2) кровотечения вследствие распада опухоли и разрыва сосудов; 3) вторично присоединяющаяся инфекция; 4) расстройство эритропоэза вследствие метастазов в костный мозг; 5) ахилия (при раке желудка) и связанное с ней нарушение усвоения антианемических веществ и железа; 6) поражение печени (при метастазах или при первичном раке печени).

Особого рассмотрения требует анемия при раковых метастазах в костный мозг.

Чаще всего метастазирует в кости рак предстательной железы, молочной железы, желудка, легких, щитовидной железы, почек (гипернефрома). При метастазировании злокачественной опухоли в костный мозг анемический синдром занимает основное место в клинической картине заболевания. Исходный очаг процесса — опухоль, которая дала диссеминацию рака по костям, нередко настолько мал, что остается как бы в тени и никакими методами исследования не определяется. Отличительными особенностями этой анемии являются необычайно выраженный эритро-(нормо)бластоз и лейкомоидная картина крови. Однако в 1/3 случаев даже при колоссальном распространении метастазов по костям лейкомоидная реакция может отсутствовать.

Не всегда при раковых метастазах в костный мозг картина крови столь характерна. Мы наблюдали обширные метастазы рака в костный мозг при незначительных изменениях периферической крови. Несомненно, что картина крови при раковых метастазах в костный мозг зависит не только от заносного фактора — имплантации в костный мозг раковых клеток, но и от реактивности костного мозга. Связи между типом опухоли и характером реакции костного мозга не существует.

Различают (Dustin) следующие типы реакций кроветворной системы на раковые метастазы в костный мозг.

1. Миелоидная реакция (миелемия), характеризующаяся присутствием в крови юных клеток грануло- и эритропоэтического ряда. Миелемия может наблюдаться и без выраженной анемии.

2. Эритробластическая реакция, протекающая обычно с резко выраженной анемией. Однако в некоторых случаях отмечается диспропорция между высоким эритробластозом и незначительной степенью анемии.

3. Лейкемоидная реакция, характеризующаяся высоким лейкоцитозом, иногда с большим количеством миелоцитов.

4. Пангемоцитопеническая реакция, выражающаяся в уменьшении числа всех элементов крови — эритроцитов, лейкоцитов и кровяных пластинок. Подобная картина крови имитирует картину крови при панмиелопатиях (апластическая анемия, панмиелофтиз).

5. Анемическая реакция без появления в периферической крови молодых (незрелых) элементов.

По нашим наблюдениям к этим формам необходимо добавить еще две: 1) геморрагическую и 2) гемолитическую.

Патогенез каждой из этих форм сложен.

Геморрагическая форма карциноза костного мозга в первую очередь связана с тромбоцитопенией и сопряженным с последней гемогеническим синдромом (нарушенная ретракция кровяного сгустка, удлиненная продолжительность кровотечения). Г. А. Даштамянц приводит 7 случаев карциноза в костный мозг, имитировавшего симптомокомплекс Верльгофа. В описанном нами (1953) случае у больной с диффузным карцинозом костного мозга на почве метастазов рака желчного пузыря геморрагический синдром протекал по гемофилическому типу, с пониженной свертываемостью крови.

Гемолитическая форма карциноза костного мозга протекает по типу приобретенной гемолитической анемии и желтухи с преимущественно внутриклеточным гемолизом, однако без выраженного увеличения селезенки. В наблюдавшемся нами случае отмечалась пониженная резистентность эритроцитов со сфероцитозом при отрицательной реакции Кумбса. В литературе описаны случаи, протекавшие по типу синдрома Маркиафава — с внутрисосудистым гемолизом, гемоглобинурией и гемосидеринурией, но с положительной реакцией Кумбса.

По характеру реакции окружающей костной ткани на раковые метастазы различают остеолитические и остеопластические формы карцинома костного мозга.

Иногда отмечается значительная трудность или невозможность прокола грудины при канкроном остеосклерозе. Иногда пунктат получается без примеси крови, что затрудняет изготовление мазков (приходится прибегать к раздавливанию полученного кусочка ткани между двумя стеклами). Поиски раковых клеток следует проводить под малым увеличением; найденные группы клеток идентифицируются под иммерсионной системой. Чаще всего остеопластические формы карцинома встречаются при метастазах рака желудка.

Цитологическая диагностика раковых клеток в стерильном пунктате не представляет особых трудностей. Наиболее важным признаком раковых клеток является их атипия по отношению к окружающей миелоидной ткани. Вообще же раковый метастаз в костный мозг распознается не только на основании изучения отдельных клеток (ибо морфология раковых клеток весьма разнообразна и зависит от типа неоплазмы), но и на основании находок клеточных скоплений или тяжей, состоящих из атипичной, т. е. не костномозговой, ткани. Наряду с атипичными, несвойственными костному мозгу клетками, принадлежность которых к метастазам не вызывает сомнений, в костномозговом пунктате встречаются неопластические клетки, которые в условиях костного мозга подвергаются своеобразной метаплазии, приобретая некоторые свойства миелоидных элементов, в частности азурофильную зернистость. В некоторых случаях отдельно взятая раковая клетка может напоминать либо гигантскую ретикулярную клетку (типа клетки Штернберга), либо гемоцитобласт макрогенерации.

При диффузной метаплазии костного мозга инородной тканью картина крови может приближаться к наблюдаемой при остром миелолейкозе. Так было у наблюдавшейся нами больной, у которой рак легкого сопровождался диффузным метастазированием во все кости: в крови было много недифференцированных клеток типа микромиелобластов, а пунктат костного мозга составляли элементы мелкоклеточного рака. Вообще дифференциальный диагноз карцинома костного мозга с системными поражениями, особенно при наличии лейкоидной картины крови, представляет значительные трудности. Диагноз становится еще более затруднительным в случаях появления геморрагического или гемолитического синдрома, а также при наличии увеличенной селезенки. Последнее наблюдается при карциномах или вследствие метастазов в селезенку (что бывает относительно редко), или вследствие развития в ней викарного кроветворения, особенно при остеопластических карциномах. В этих случаях сходство заболевания с системными поражениями кроветворения становится еще более выраженным.

ГЕМОЛИТИЧЕСКИЕ АНЕМИИ

Гемолитические анемии включают в себя обширную группу анемических состояний, которые возникают, когда процессы кроворазрушения преобладают над процессами кроветворения.

Клиническая картина гемолитической анемии весьма вариабильна и зависит как от характера гемолитического агента и длительности его воздействия на организм, так и от степени компенсации гемолитического процесса.

Классификация. Общепринято различать две категории гемолитических анемий: врожденные (семейные) и приобретенные. Исследованиями современных авторов показано, что в основе некоторых гемолитических анемий имеется наследственная отягощенность, выражающаяся в аномалии со стороны эритроцитов (эритроцитопатия или гемоглобинопатия), тогда как другие анемии возникают у лиц с неотягощенной наследственностью в результате воздействия различных внеэритроцитарных причин, вызывающих повышенный гемолиз. На этом основании различают две группы гемолитических анемий:

- 1) эритроцитарные (корпускулярные) и 2) внеэритроцитарные (экстракорпускулярные).

Дифференциация гемолитических анемий на эритроцитарные и внеэритроцитарные основывается на известных опытах Dacie и Mollison с перекрестными эритроцитотрансфузиями. Сущность этих опытов может быть сформулирована следующим образом.

1. При всех истинных эритроцитопатиях неполноценные эритроциты, перелитые здоровому реципиенту, обладают такой же малой долговечностью, как в организме больного; в то же время нормальные эритроциты, перелитые от здорового донора больному реципиенту, сохраняют нормальную продолжительность жизни.

2. При всех анемиях, обусловленных внеэритроцитарными причинами, эритроциты больного, быстро разрушающиеся в собственном организме, будучи перелиты здоровому реципиенту, обнаруживают нормальную продолжительность жизни. Напротив, нормальные эритроциты, перелитые от здорового донора больному реципиенту, в организме последнего вскоре разрушаются.

Указанные опыты безусловно убедительны и могут быть использованы для решения принципиально важных теоретических проблем. Вместе с тем, как показывает клинический опыт, деление гемолитических анемий на «корпускулярные» и «экстракорпускулярные» имеет весьма условное значение. Фактически развязывание гемолитических кризов при ряде патологических состояний, рассматривавшихся до последнего времени как приобретенные, вызванные внеэритроцитарными факторами (пароксизмальная ночная и «хинномалярная» гемоглобинурия, фавизм), на самом деле обусловлено сочетанным влиянием врожденных эритроцитарных (энзимопений) и приобретенных внеэритроцитарных (иммунных, медикаментозных, растительных) факторов.

В предыдущих изданиях (1955, 1962) за основу классификации нами было принято деление гемолитических анемий на две группы: 1) анемии, обусловленные преимущественно внутрисосудистым гемолизом, и 2) анемии, обусловленные преимущественно внутриклеточным гемолизом.

К первой группе относятся преимущественно острые заболевания, характеризующиеся гемоглобинурией («почечный» гемолиз), ко второй группе — преимущественно хронические заболевания, протекающие со спленомегалией («селезеночный» гемолиз).

Дифференциально-диагностические признаки гемолитических анемий (желтух)

Важнейшие признаки	Преимущественный тип гемолиза	
	Внутрисосудистый	внутриклеточный
1. Преимущественная локализация гемолиза	Сосудистая система	Ретикуло-гистиоцитарная система, в основном — селезенка
2. Основной патогенетический фактор	Присутствие гемолизинов (эндо- или экзогенной природы). Эритроцито-энзимопения — врожденный дефицит ферментов эритроцитов	Пониженная осмотическая и механическая стойкость эритроцитов (врожденная или приобретенная)
3. Способствующие факторы	Охлаждение, ацидоз (во время сна), прием медикаментов, переливание крови	Вторичная (функциональная) гиперспления как следствие гипергемолиза или реактивная гиперплазия селезенки как следствие инфекции
4. Механизм гемолиза	Эритрорексис и эритролиз в кровеносном русле	Эритрофагоцитоз в клетках ретикуло-гистиоцитарной системы, эритролиз и эритрорексис в синусах селезенки
5. Течение болезни	Острое или хроническое с обострениями	Хроническое с обострениями в виде гемолитических кризов
6. Селезенка и печень	Острое, нерезкое выраженное увеличение. Пальпация болезненна	Хроническое, значительное увеличение. Пальпация безболезненна
7. Морфологические изменения эритроцитов (микросфероцитоз и др.)	Нет	Выражены в большинстве случаев
8. Осмотическая резистентность эритроцитов	Не изменена или повышена	При микросфероцитозе понижена, в других случаях — не изменена или повышена
9. Гемоглобинемия (гемоглобинурия)	Частый симптом	Нет
10. Гемосидероз почек (гемосидеринурия)	Частый симптом	Нет
11. Гемосидероз селезенки, печени, костного мозга ¹	Нет	Постоянный симптом
12. Спленэктомия	Не эффективна	Эффективна

¹ Обнаруживаемый при пункции органов.

Патогенетические механизмы развития гемолиза имеют для клинициста большое значение в решении вопроса о показаниях к спленэктомии: в то время как при микросфероцитарной спленомегалической форме, протекающей с внутриклеточным гемолизом, спленэктомия показана и приводит к практическому выздоровлению, при всех формах внутрисосудистого гемолиза спленэктомия не показана и не эффективна.

Тем не менее и данное деление является в известной мере условным.

В настоящем издании нами дается комплексная классификация гемолитических анемий, основанная на патогенетическом принципе при учете этиологии (включая генетические факторы), клиники и морфологических особенностей болезни (см. Классификация гемолитических анемий).

КЛАССИФИКАЦИЯ ГЕМОЛИТИЧЕСКИХ АНЕМИЙ

А. Врожденные (семейные) гемолитические анемии

I. Эритроцитопатии

1. Врожденная сфероцитарная (шаровидноклеточная) гемолитическая анемия Минковского— Шоффера

2. Врожденные, так называемые несфероцитарные, гемолитические анемии — энзимо-(глюкозо-6-фосфатдегидрогеназа, пируват-киназа, глутатионредуктаза и др.) дефицитные гемолитические анемии

а) Острые, спровоцированные экзогенными факторами:

- 1) медикаментозные
- 2) вирусные (?)
- 3) фавизм

б) Хронические.

II. Гемоглобинопатии

1. Талассемия

β -талассемия (F- или A_2 -гемоглобинопатия)

- а) большая (мишеневидноклеточная анемия Кули)
- б) малая (лептоцитарная анемия Рьетти— Греппи—Микели)
- в) минимальная альфа-талассемия (H-гемоглобинопатия)

2. Серповидно-клеточная анемия (S-гемоглобинопатия, дрепаноцитоз)

3. C, D, E, G, M и другие гемоглобинопатии

Б. Приобретенные гемолитические анемии.

I. Острые

1. Гемолитическая болезнь новорожденных, обусловленная изоиммунизацией матери эритроцитами плода

2. Пароксизмальная (холодовая) гемоглобинурия

3. Маршевая гемоглобинурия

4. Токсические:

1) при отравлениях гемолитическими ядами (мышьяковистый водород, фосфор, фенилгидразин, сапонины, змеиный яд, грибной яд)

2) при тяжелых ожогах

5. Инфекционные: при малярии, анаэробном сепсисе, вирусном гриппе

6. Посттрансфузионные:

1) вследствие переливания группонесовместимой (ABO) крови

2) вследствие переливания резуснесовместимой (CDE) крови.

II. Хронические

а) Аутоиммунная гемолитическая анемия

б) Гемолитическая анемия с постоянной гемосидеринурией и пароксизмальными ночными гемоглобинуриями (болезнь Маркиафавы)

в) Симптоматические гемолитические анемии и желтухи:

1) аутоиммунная при лимфопролиферативных заболеваниях (лимфолейкоз)

2) при миелопролиферативных заболеваниях (хронический миелолейкоз, эритромиелоз) и карцинозе костного мозга

3) спленогенные гемолитические анемии

ВРОЖДЕННЫЕ ГЕМОЛИТИЧЕСКИЕ АНЕМИИ, ОБУСЛОВЛЕННЫЕ ГЕНЕТИЧЕСКИМИ (НАСЛЕДСТВЕННО-СЕМЕЙНЫМИ) ФАКТОРАМИ

ВРОЖДЕННАЯ (СЕМЕЙНАЯ) СФЕРОЦИТАРНАЯ ГЕМОЛИТИЧЕСКАЯ АНЕМИЯ (БОЛЕЗНЬ МИНКОВСКОГО—ШОФФАРА), НАСЛЕДСТВЕННЫЙ СФЕРОЦИТОЗ

Врожденная сфероцитарная гемолитическая анемия представляет собой семейное заболевание, наследуемое по доминантному типу.

Хотя болезнь имеет врожденный характер, но в силу своего длительно латентного течения она выявляется обычно в более поздние периоды жизни. При этом желтуха иногда является единственным симптомом, по поводу которого больной обращается к врачу. Именно к этим лицам относится известное выражение Chauffard: «Они более желтушны, чем больны».

В последнее время благодаря улучшившейся диагностике болезнь стала чаще выявляться в раннем детском возрасте.

Среди членов одной семьи наряду с больными гемолитической болезнью встречаются лица, находящиеся в латентной стадии заболевания с едва заметными признаками гемолиза — еле уловимой субиктеричностью покровов — при наличии характерных изменений со стороны крови (микросфероцитоз эритроцитов и др. — см. ниже).

Нередко заболевание выявляется под влиянием интеркуррентного внешнего фактора (инфекция, охлаждение, переутомление и т. п.), вызывающего обострение гемолиза.

Клиническая картина. Центральное место в клинической картине принадлежит гемолитическому синдрому, который проявляется тремя кардинальными признаками: желтухой, спленомегалией и анемией.

Первоначально единственным симптомом является желтуха, не сопровождающаяся никакими другими патологическими проявлениями. В дальнейшем развивается спленомегалия, а еще позднее — анемия. Огромный распад и регенерация кровяных клеток в период роста приводят к недостатку материала, необходимого для нормального развития организма, в результате чего наблюдается общая отсталость развития (спленогенный инфантилизм).

В дальнейшем могут присоединиться симптомы, связанные с анемизацией больного: адинамия, вялость, головокружение, сердцебиения и пр.

Желтуха изменяется в своей интенсивности, обостряясь в период гемолитических кризов.

Содержание «непрямого» билирубина в крови не достигает особенно высоких цифр; обычно оно колеблется в пределах 2—3 мг% и даже в периоды обострения не превышает 6 мг%. Перехода этого билирубина в мочу не наблюдается — этим гемолитическая желтуха отличается от механической желтухи. Отсюда название этого вида желтухи: ахолурическая, т.е. желтуха без наличия желчных пигментов и желчных кислот в моче.

Значительная часть билирубина, поступающего в кишечник, восстанавливается в уробилин. Приток большого количества уробилина из кишечника по воротной вене в печень вызывает функциональную перегрузку последней, вследствие чего часть уробилина поступает неизменной в ток крови (уробилинемия) и выделяется из организма с мочой (уробилинурия).

Большая часть уробилина выделяется из организма с калом; количество стеркобилина превышает норму в 10—25 раз, доходя до 3000 мг в сутки (рис. 49).

Спленомегалия развивается вторично в связи с тем, что повышенный гемолиз эритроцитов в селезенке приводит к ее гиперплазии. Размеры селезенки меняются соответственно интенсивности гемолитического процесса, который протекает циклически. В тех случаях, когда болезнь проявляется в раннем возрасте, селезенка достигает огромных размеров; вес ее доходит до 3,5 кг (рис. 50). Случаи без выраженной спленомегалии представляют исключение. В связи с увеличением селезенки больные испытывают тягостное ощущение в левом подреберье.

Печень при гемолитической желтухе увеличивается в меньшей степени. Гемолитическая болезнь нередко осложняется приступами печеночной колики вследствие образования пигментных камней в желчном пу-

зыре и желчных протоках. По данным некоторых клиник, у 60% больных гемолитической болезнью, которым производится операция удаления селезенки, в желчном пузыре обнаруживают пигментные камни. В связи с приступами печеночной колики и вторичным застоем желчи в печени у больных могут наблюдаться симптомы ангиохолецистита и паренхиматозного гепатита с появлением «прямого» билирубина в крови.

Обострениям болезни обычно предшествуют различные экзогенные факторы, как интеркуррентные инфекции, травмы, у женщин беременность.

При обострениях обычно повышается температура. Повышение температуры неинфекционного характера; оно связано с интенсивными процессами распада крови. Отмечается склонность к носовым кровотечениям.

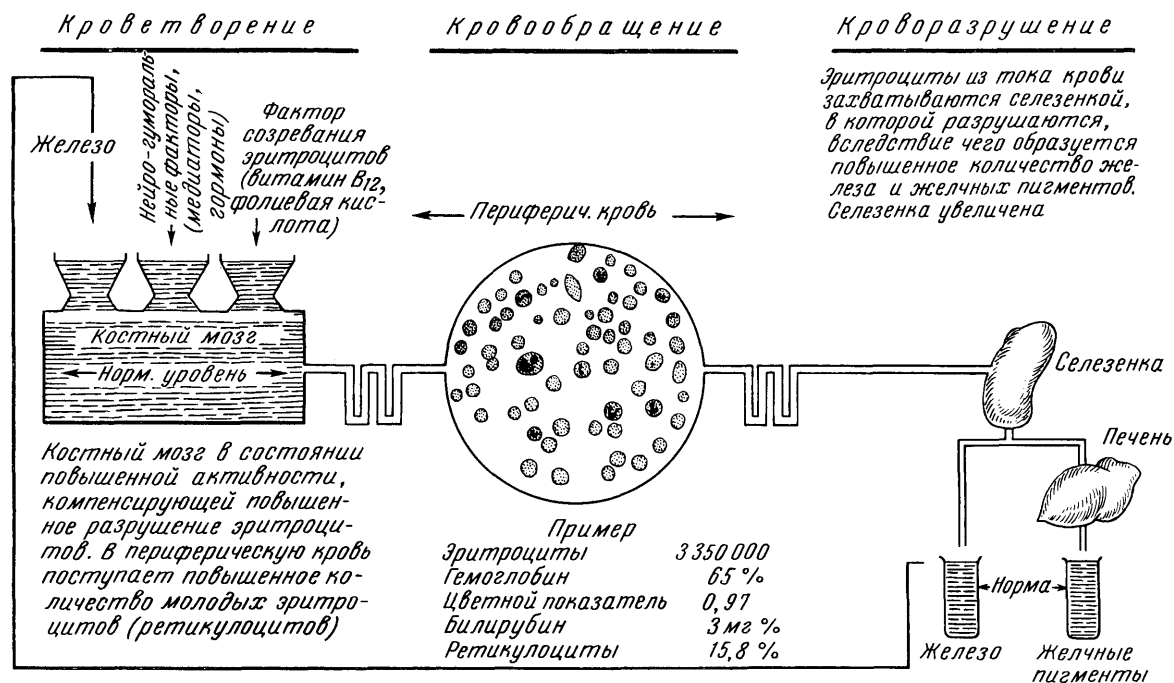


Рис. 49. Кроветворение и кроворазрушение при гемолитической болезни.

Нередко наблюдаются трофические язвы голени, не поддающиеся обычному лечению, но заживающие после спленэктомии.

Патогенез этих язв следует связывать с процессами аутоагглютинации и распада нестойких эритроцитов в дистальных капиллярах конечностей, где в силу замедленного кровотока для сфероцитов создаются такие же условия, как в селезеночном кровообращении. В результате тромбирования капилляров распадающимися массами эритроцитов нарушается кровоснабжение конечностей и возникают язвы.

В качестве симптомов, сопутствующих врожденной гемолитической болезни, описывается так называемый башенный или круглый череп с плоским седловидным носом, увеличенной дистанцией между углами глаз, узкими глазными щелями, микрофтальмией и высоким стоянием неба. Рентгенограммы костей черепа обнаруживают увеличение костномозговых диплоических пространств за счет уменьшения компактного вещества. Указанные изменения лицевого скелета отмечаются только в тех случаях, когда болезнь развивается в детском возрасте, и носят вторичный характер. Они являются следствием неправильного окостенения швов основания черепа, наступающего в результате повышенной активности и гиперплазии костного мозга в связи с усиленным гемолизом.

Картина крови. При врожденной гемолитической желтухе картина крови характеризуется патологической триадой со стороны эритроцитов: 1) микросфероцитозом, 2) ретикулоцитозом и 3) пониженной осмотической резистентностью.

При микроскопировании препаратов крови создается впечатление о малых размерах эритроцитов. Действительно, при измерении окулярмикронетром обнаруживается уменьшение диаметра большинства эритроцитов. Эритроцитометрическая кривая дает отклонение влево, т. е. в сторону микроцитоза, с более широким основанием, чем в норме, что объясняется присутствием единичных макроцитов (рис. 51). Однако при определении объема эритроцитов при помощи гематокрита получаются нормальные и даже повышенные цифры (до 128 мкм³ вместо нормальных 88 мкм³), что противоречит истинному микроцитозу. Кажущиеся малые размеры эри-

троцитов объясняются своеобразной сферической формой последних (так называемый сфероцитоз). Сфероциты имеют вид шарообразных, толстых и интенсивно окрашенных эритроцитов без центрального просветления.

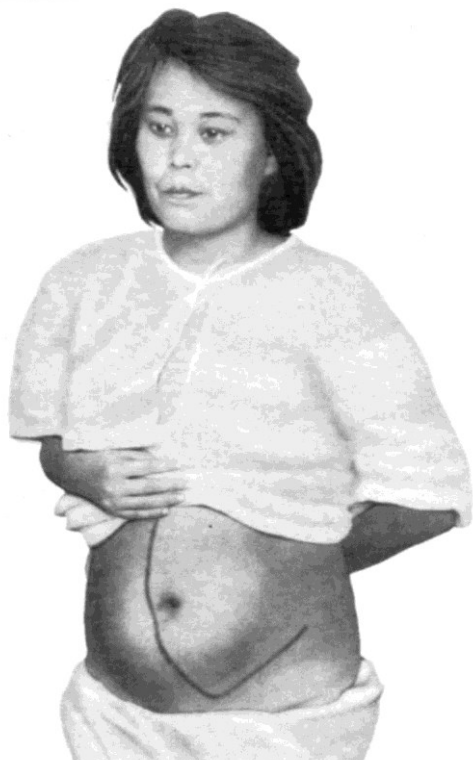


Рис. 50. Больная О-ва. Врожденная микросфероцитарная гемолитическая анемия.

Другой отличительной особенностью врожденной гемолитической желтухи является резко пониженная резистентность эритроцитов по отношению к гипотоническим растворам поваренной соли. Начало гемолиза (минимальный гемолиз) соответствует 0,60—0,70 (вместо 0,48 в норме), конец (максимальный гемолиз) — 0,40 (вместо 0,32 в норме).

Наблюдения последних лет устанавливают тесную взаимосвязь обоих явлений — сфероцитоза и пониженной осмотической резистентности эритроцитов и их общую зависимость от условий среды. Как известно, двояковогнутая форма эритроцита поддерживается нормальным состоянием его оболочки. Когда под воздействием гипотонического солевого раствора или какого-либо лизина оболочка эритроцита повреждается, последний набухает и изменяет свою двояковогнутую форму на сферическую. При этом объем эритроцита увеличивается. Установлено, что и нормальные, имеющие двояковогнутую форму эритроциты под воздействием лизолецитина (весьма активный липоидный гемолизин, образующийся в селезенке и обнаруживаемый в нормальной сыворотке крови) набухают, увеличиваются в объеме (до 120 мкм^3) и становятся сферическими. По достижении известного критического объема сфероцита его растянутая до предела оболочка становится проницаемой и лопается — наступает эритролиз.

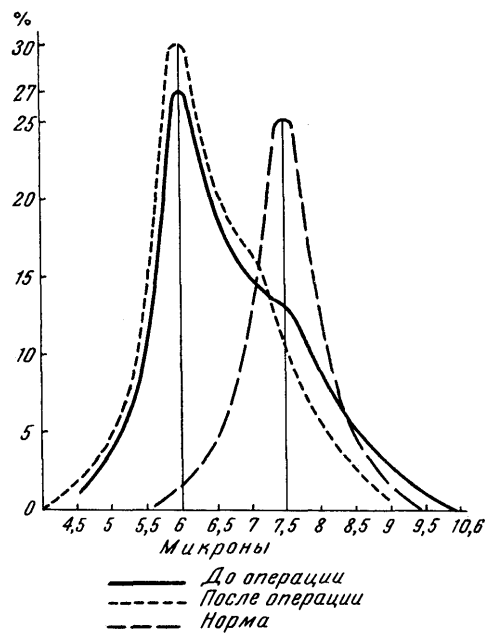


Рис. 51. Кривые диаметров эритроцитов при врожденной микросфероцитарной гемолитической анемии.

В свете указанных данных сфероцитоз эритроцитов следует рассматривать как начальную стадию эритролиза.

Регенераторные симптомы со стороны эритроцитов достигают необычайной интенсивности в периоды гемолитических кризов. В эти периоды наблюдаются в большом количестве полихроматофильные эритроциты и даже нормобласты; количество ретикулоцитов превышает 50%; в отдельных случаях почти 100% эритроцитов являются ретикулоцитами (при учете и ретикулоцитов V группы (табл. 26).

Напомним, что ретикулоциты имеют нормальные и даже чуть увеличенные плоскостные размеры: 7,5—8,5 мкм и больше в диаметре при нормальной толщине. Следовательно, ретикулоциты являются как бы антиподами микросфероцитов, это — макроплатоциты.

Между сфероцитозом и ретикулоцитозом не наблюдается параллелизма — напротив, в начальной фазе гемолитического криза, по мере того, как большинство эритроцитов становится сферическим, количество ретикулоцитов в периферической крови снижается. Обратная картина имеет место в конечной фазе гемолитического криза: в результате массивного распада эритроцитов отмечаются исчезновение сфероцитоза и повышение ретикулоцитоза как ответной реакции на повышенный распад крови. Соответственно динамике морфологических особенностей эритроцитов изменяется их осмотическая резистентность, понижаясь по мере сферуляции эритроцитов и повышаясь по мере их планизации.

Со стороны белой крови больших изменений не наблюдается: в течение гемолитических кризов возникает незначительный лейкоцитоз (до 10000—15000) с нейтрофилезом.

Количество тромбоцитов обычно варьирует в пределах нормы; иногда отмечается гипотромбоцитоз (ниже 100 000 в 1 мм³).

Костномозговое кроветворение. По данным стерильных пунктатов, оно обнаруживает чрезвычайно интенсивную реакцию нормобластического типа. Эритрономобласты составляют абсолютное большинство — до 60—70% всех костномозговых клеток. Вымывание эритроцитов из костного мозга совершается в ускоренном темпе, благодаря чему в периферическую кровь поступают главным образом незрелые формы эритроцитов — полихроматофилы и ретикулоциты первых групп. Гиперплазия эритробластических элементов костного мозга наблюдается не только в плоских костях и эпифизах длинных костей, но и в диафизах последних. Развивается экстрамедуллярный эритропоэз в селезенке и в других органах (по данным пункционных биопсий).

Вслед за ретикулоцитарным кризом, когда большая часть нормобластов теряет ядра и поступает в периферическую кровь в виде ретикулоцитов, в костном мозгу обнаруживаются лишь родоначальные формы эритропоэза — базофильные эритробласты. В этой стадии костномозговой пунктат несколько напоминает картину «синего» костного мозга при обострении пернициозной анемии. Однако это сходство только кажущееся, так как при гемолитической анемии «синие» эритробласты переходят в нормобласты, а при пернициозной анемии — в мегалобласты. Последовательность изменений периферической крови и костного мозга при гемолитическом кризе может быть выражена в виде схемы.

Гемолитический криз

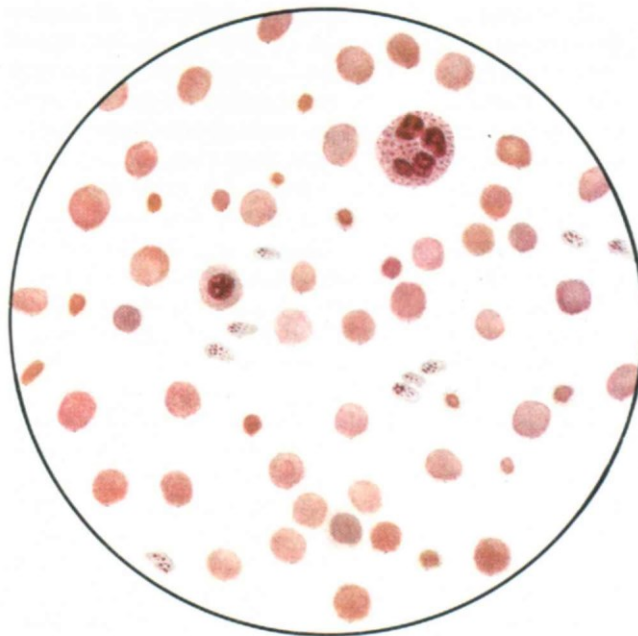
Гематологические данные	Начальная фаза	Конечная фаза
Периферическая кровь		
Ретикулоцитоз	+	+++
Сфероцитоз	+++	+
Понижение резистентности эритроцитов	+++	±
Костный мозг		
Нормобластоз	+++	+
Эритробластоз	+	+++

Наблюдения показывают, что анемия достигает особенно резкой степени в том случае, когда гемолитический криз не сопровождается ответной ретикулоцитарной волной, а в стернальном пунктате вместо эритробластоза обнаруживается картина острой эритробластопении — так называемый апластический (Gasser), вернее, арегенераторный (А. Г. Алексеев) криз. Отличием арегенераторного состояния от истинной аплазии костного мозга (эритробластофтиза) является его принципиально обратимый характер.

«Декомпенсация» гемолитического процесса, выражающаяся в развитии малокровия, возникает в связи с усилением распада крови и тормозящего влияния селезенки на костный мозг (вторичный гиперспленизм). В пользу такого предположения свидетельствует тот факт, что параллельно с развитием анемии снижается количество лейкоцитов и кровяных пластинок.

При гистологическом исследовании селезенки отмечается резкое кровенаполнение пульпы, тогда как венозные синусы бедны кровью. Основа пульпы, так называемые тяжи Бильрота, буквально нафарширована эритроцитами, которые захватываются селезеночными макрофагами. В результате повышенного гемолиза освобождается большое количество железосодержащего пигмента — гемосидерина, который откладывается в тканях (главным образом в той же селезеночной пульпе). Одновременно образуются безжелезистые продукты распада гемоглобина; по венозным синусам и селезеночной вене они поступают в печень в виде динамического (т.е. связанного с глобулинами) билирубина, который дает непрямую реакцию ван ден Берга.

Аналогичные, хотя и менее выраженные проявления эритрофагоцитоза и эритролиза с образованием гемосидерина и билирубина обнаруживаются также в купферовых клетках печени, костном мозгу, лимфатических узлах.



а




Табл. 26 а. Картина крови при микросфероцитарной форме гемолитической болезни. Преобладают микросфероциты. Ретикулоциты периферической крови в огромном количестве.

Патогенез. Основным патогенетическим фактором врожденной микросфероцитарной гемолитической болезни является повышенный распад ненормальных эритроцитов, вследствие чего нарушается физиологическое равновесие между эритропозом и эритролизом. В настоящее время не подлежит сомнению, что гемолиз в этих случаях является не внутрисосудистым, а внутриклеточным — он происходит в органах ретикулогистиоцитарной системы, главным образом в селезенке и в меньшей степени в купферовых клетках печени, костном мозгу и лимфатических узлах.

Согласно нашим наблюдениям (1949—1952), эритроциты в крови селезеночной вены (добытой во время спленэктомии) у больных сфероцитарной гемолитической анемией обладают более высокой осмотической резистентностью по сравнению с эритроцитами периферической крови. Этот факт подтверждает «отсеивающую» роль селезеночного фильтра, заключающуюся в том, что в селезенке происходит распад подготовленных к гемолизу осмотически нестойких сфероцитов.

Повышенное разрушение сфероцитов в селезенке обуславливается физическими особенностями последних — их пониженной осмотической и механической резистентностью. Толстые, набухшие эритроциты

агглютинируются и с большим трудом проходят через узкие устья венозных синусоидов. Они задерживаются в селезеночной пульпе, где подвергаются воздействию селезеночного гемолизина — лизолецитина и захватываются селезеночными макрофагами. Последнее доказывается опытами с перфузией крови через экстирпированную селезенку непосредственно после операции — в селезеночной пульпе оказалось гораздо больше сфероцитов, чем в периферической крови.

Неполноценность эритроцитов при врожденной гемолитической болезни доказывается данными, согласно которым в сфероцитах понижено содержание гидрофильных коллоидов, солей калия и липоидного фосфора (лецитина). По данным Young и соавторов, основной генетический дефект эритроцитов при наследственном сфероцитозе заключается в нарушении ресинтеза аденозинтрифосфорной кислоты (АТФ) и (или) других фосфорных соединений, необходимых для поддержания нормальной двояковогнутой формы эритроцитов. По мнению Dacie, в основе врожденной неполноценности эритроцитов имеется еще мало изученная ферментная недостаточность, приводящая к расстройству внутриклеточного метаболизма углеводов и липоидов. Возможно, что пониженная осмотическая стойкость эритроцитов, вызывающая их преждевременную сферуляцию с последующим лизисом, связана с большей степенью потери липидов вызревающими эритроцитами.

Как показали японские исследователи (Nakao и соавторы), между энергетическим обменом эритроцитов и их формой существует тесная связь, осуществляемая за счет АТФ.

При наличии 50% исходного количества АТФ эритроциты сохраняют форму диска; при падении уровня АТФ ниже 10% от нормального эритроциты теряют ионы калия и становятся сферическими.

Существует предположение, что снижение уровня АТФ происходит в силу его ускоренного распада вследствие повышенной активности аденозинтрифосфатазы (АТФ-аза) — фермента, обеспечивающего проницаемость оболочки эритроцитов для ионов калия.

По данным современных авторов, в мембране эритроцитов содержатся актомиозиноподобные белки, обладающие контрактальной функцией и АТФ-азной активностью. На основании этого высказывается предположение, что нарушенный транспорт катионов при наследственном сфероцитозе связан с мутантным белком, а сферическая форма эритроцитов является результатом измененных контрактальных свойств данного белка.

Сфероцитоз и пониженная осмотическая стойкость эритроцитов при гемолитической болезни сохраняются и после оперативного удаления селезенки. Этим фактом, отмеченным нами (1949) и многократно подтвержденным другими авторами, опровергается учение о гиперспленизме как первичной причине гемолиза.

Продолжительность пребывания эритроцитов в циркулирующей крови при гемолитической болезни резко уменьшена. Средний срок пребывания эритроцитов в кровеносном русле может составить всего 12—14 дней (вместо нормальных 120—125 дней). Следовательно, для поддержания нормального состава крови при таком интенсивном ее распаде костный мозг должен обновить весь клеточный состав крови в предельно короткий срок — в течение 2 недель. В редких случаях гемолитической болезни повышенная эритропоэтическая функция костного мозга настолько перекрывает распад эритроцитов, что развивается даже полиглобулия. Когда же повышенная регенерация кровяных элементов в костном мозгу не в состоянии компенсировать массовое разрушение эритроцитов в селезенке, развивается малокровие.

Итак, основная роль в патогенезе семейной гемолитической болезни принадлежит врожденной неполноценности, *гесп.* пониженной осмотической стойкости эритроцитов, приводящей через стадию сфероцитоза к их ускоренному разрушению в селезенке. Это положение, в частности, доказывается перекрестными опытами Dacie и Mollison, которые показали, что эритроциты здорового донора, перелитые больному со сфероцитозом, сохраняют нормальную продолжительность жизни (120 дней). Напротив, эритроциты-сфероциты больных врожденной гемолитической болезнью, в том числе больных в стадии клинической ремиссии после спленэктомии, перелитые здоровому реципиенту, быстро, в течение 14—20 дней, подвергаются полному разрушению. Те же эритроциты-сфероциты, перелитые здоровому человеку, у которого в связи с травмой была удалена селезенка, еще 32 дня спустя обнаруживаются в крови реципиента в большом количестве (Schrumpf). Таким образом, в силу создающихся после спленэктомии новых условий среды в организме срок пребывания малоустойчивых сфероцитов в кровяном русле значительно возрастает, приближаясь к нормальному сроку пребывания их в периферической крови. Поэтому, невзирая даже на некоторое викарное усиление кроворазрушающей функции других органов ретикуло-гистиоцитарной системы после спленэктомии, явления гемолитической желтухи и анемии резко уменьшаются и наступает практическое выздоровление.

Диагноз. Диагноз врожденной гемолитической болезни представляет порой известные трудности. Наиболее типичные проявления гемолиза — желтушность склер и покровов — не всегда ярко выражены и могут быть не замечены врачом, особенно если осмотр больного производится при искусственном освещении. Для распознавания желтухи в вечернее время рекомендуется осматривать больного при свете синей лампы. Еще лучше пользоваться на приеме больных лампой дневного света.

Течение болезни циклическое; оно характеризуется чередованием обострений (кризов) и ремиссий.

Прогноз. Прогноз для жизни обычно благоприятный. Случаи смерти от обострения гемолитического процесса в период регенераторного криза сравнительно редки. Смерть при гемолитической болезни может

наступить от холангита (в связи с калькулезным холециститом) или от интеркуррентных инфекций. Своевременная спленэктомия резко снизила летальность.

Лечение. Единственным эффективным терапевтическим мероприятием при врожденной форме гемолитической болезни является спленэктомия. В принципе следует согласиться с положением, высказанным Sasa, что каждый случай врожденной гемолитической болезни показан для оперативного вмешательства (с точки зрения профилактики возможных осложнений). Практически, однако, доброкачественное течение болезни, а также, хотя и редкие, летальные исходы от операций ограничивают показания к операции. Спленэктомия безусловно показана при резкой анемизации и частых кризах, при инфарктах селезенки и приступах печеночных коликов.

Спленэктомия срочно показана при остром гемолитическом кризе, вызванном внутриклеточным (селезеночным) гемолизом; чем больше анемизирован больной, тем неотложнее операция. Последнюю следует обязательно производить под защитой переливания крови.

Эффект спленэктомии проявляется немедленно, через несколько часов после удаления селезенки; уже на операционном столе количество эритроцитов циркулирующей крови увеличивается на 1 000 000 и более, что объясняется поступлением депонированной в селезенке крови в общее кровяное русло. Получающаяся таким образом «аутотрансфузия» не исключает необходимости дополнительного переливания крови после операции.

Спленэктомия приводит к быстрому исчезновению симптомов болезни — желтухи и анемии.

По выражению П. А. Герцена, «триумфом спленэктомии можно назвать результаты, полученные при гемолитической желтухе».

После спленэктомии в крови появляются сидероциты, причем этот симптом становится пожизненным; другие изменения крови, наступающие после спленэктомии: — гиперлейкоцитоз и особенно гипертромбоцитоз — носят временный характер.

У больных микросфероцитарной гемолитической анемией, подвергнутых спленэктомии, как правило, наступает полное клиническое выздоровление (исчезновение желтухи и анемии), хотя эритроциты пожизненно сохраняют патологические качества. У некоторых больных в течение ряда лет после произведенной спленэктомии эритроциты оказываются еще менее стойкими и более сферичными, чем до операции (наши наблюдения, рис. 52, табл. 27).

Факт прекращения повышенного гемолиза в организме после спленэктомии объясняется удалением органа, играющего главную роль в процессах кровяного распада.

Выключение селезеночного фильтра (в результате спленэктомии) способствует сохранению в кровеносном русле наименее устойчивых форм эритроцитов—сфероцитов, которые до операции задерживались в селезенке и, подвергаясь распаду, «выходили в тираж».

Иногда наблюдаются рецидивы болезни, однако в меньшей степени, чем до спленэктомии, ибо сохранившиеся в других органах ретикуло-гистиоцитарные элементы не в состоянии возместить выпавшую гемолитическую функцию селезенки. Патогенез рецидивов объясняется обычно викарной гиперплазией сохранившихся добавочных селезенок.

Переливание крови (эритроцитарной массы) при врожденной гемолитической анемии следует считать показанным в случае тяжелого гемолитического криза, при подготовке больного к операции (когда больной резко анемизирован) и в послеоперационном периоде. Гемотрансфузии нужно производить с обязательным учетом резус-совместимости.

При упорно рецидивирующих печеночных коликах показана спленэктомия (не холецистэктомия!), так как в связи с нормализацией повышенного гемолиза прекращается образование пигментных камней и исчезают симптомы псевдохолелитиаза. В случае показаний к холецистэктомии, диктуемых осложнением истинной желчнокаменной болезнью или холециститом, операция удаления желчного пузыря сочетается со спленэктомией.

После операции показано санаторно-курортное лечение минеральными водами (Железноводск).

НАСЛЕДСТВЕННЫЙ ОВАЛОЦИТОЗ (ЭЛЛИПСОЦИТОЗ) И ОВАЛОКЛЕТОЧНАЯ АНЕМИЯ

Овалоцитоз (эллипсоцитоз) — семейно-наследственный вариант эритроцитов, выражающийся в том, что не менее 40—50% (при частичном носительстве) и до 96% эритроцитов (при полном носительстве) имеют овальную (эллиптическую) форму. Овальные эритроциты у человека впервые описаны Dresbach. Выраженный овалоцитоз может встречаться у практически здоровых лиц, без каких бы то ни было патологических изменений со стороны крови.

Некоторые авторы склонны рассматривать овалоцитоз у человека как проявление атавизма. Известно, что в определенном периоде эмбриональной жизни человека все эритроциты эллиптической формы. Такую же эллиптическую форму имеют эритроциты многих позвоночных, в том числе некоторых млекопитающих — верблюдов, лам.

Ввиду того что овалоциты в небольшом количестве (до 5 %) могут быть в крови каждого человека, к истинному овалоцитозу следует относить лишь те случаи, при которых не менее 10% эритроцитов имеют овальную форму.

В большинстве случаев овалоцитоз различной степени встречается у вполне здоровых людей с нормальным содержанием гемоглобина и эритроцитов. В сравнительно редких случаях овалоцитоз сочетается с анемией гемолитического типа (так называемая «овалоклеточная анемия»).

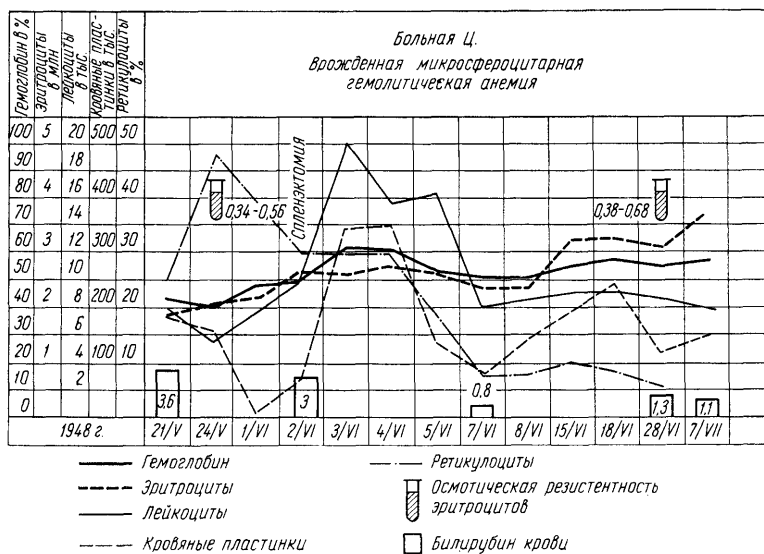


Рис. 52. Врожденная микросфероцитарная гемолитическая анемия. Динамические показатели крови в связи со спленэктомией.





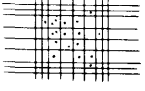
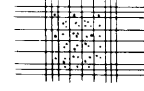
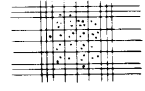
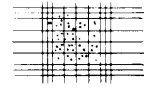
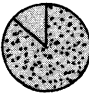
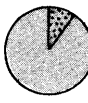














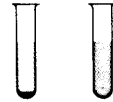







	Б о л ь н а я Ц.		Б о л ь н а я З.	
	До операции	После операции	До операции	После операции
Hb	 44 %	 61 %	 49 %	 64 %
Эр	 1 880 000	 3 780 000	 3 620 000	 4 020 000
Цветной показатель	1,2	0,8	0,7	0,7
Ретикулоциты	 84 %	 8 %	 14.6 %	 1.8 %
Средний диаметр эритроцитов (Д)	 6,6 м	 6,5 м	 4,75 м	 5,35 м
Объем эритроцитов	 132 м ³	 127 м ³	 73 м ³	 82 м ³
Толщина эритроцитов (Т)	 3,9 м	 3,8 м	 4 м	 3,5 м
$\frac{Д}{Т}$	1,7	1,7	1,2	1,5
Осмотическая резистентность эритроцитов	 0,56 — 0,34	 0,68 — 0,38	 0,78 — 0,32	 0,82 — 0,42
Билирубин	 3,6 мг %	 1,1 мг %	 6,35 мг %	 1,05 мг %

Табл. 27. Динамика картины периферической крови под влиянием спленэктомии при микросфероцитарной гемолитической анемии. Обращает на себя внимание почти полное прекращение гемолиза (снижение билирубинемии, повышение количественных показателей красной крови — гемоглобина и эритроцитов — при резком снижении ретикулоцитоза), в то время как микросфероцитоз эритроцитов сохраняется, а осмотическая стойкость их становится еще более пониженной.

Средний объем овалцитов, их насыщенность гемоглобином нормальны. Постоянство овальной формы эритроцитов, как полагают, обуславливается присутствием в их цитоплазме особого эластического образования — плазмолеммы. При подогривании до 49° и окраске бриллианткрезиловой синей овалциты округляются. По степени овальности (эксцентрисности — Е) различают четыре группы эритроцитов.

Группы эритроцитов по степени эксцентрисности (Е)

Группа	Форма	Коэффициент эксцентричности (E)
I	Круглая	$E = 0,47$
II	Кругловатая, овальная	$E = 0,47 - 0,62$
III	Эллиптическая	$E = 0,62 - 0,74$
IV	Узкоэллиптическая	$E > 0,74$

Присутствие овалочитов II группы может обнаруживаться в незначительном количестве — не более 5—10% и у нормальных лиц. При наследственном овалочитозе преобладают овалочиты III и IV групп.

Признак овалочитоза наследуется по доминантному типу независимо от группы крови и ее резус-принадлежности. Продолжительность жизни овалочитов в организме здорового носителя и при переливании донорам не отличается от нормальной. По данным большинства авторов, овальная форма возникает в безъядерных эритроцитах, в токе циркулирующей крови. Костномозговые эритробласты имеют круглую форму; лишь нормобласты в конечной фазе насыщения гемоглобином могут иметь овальную форму (Ю. И. Лорие).

Овалочитоз — редкая аномалия. Частота ее, по статистическим данным составляет от 1:2500 до 1:3500. Овалочитоз может наблюдаться и как симптоматическая форма при ряде патологических состояний, главным образом при различных гемолитических анемиях (талассемии, серповидноклеточной, микросфероцитарной), а также при пернициозной анемии. В последнем случае овалочитоз носит временный, обусловленный характер, исчезая в связи с успешным лечением и наступлением ремиссии.

Как аномалия овалочитоз в большинстве случаев представляет собой бессимптомное носительство, не дающее каких-либо клинических проявлений. В части случаев — в 12% (по статистическим данным) овалочитоз сопровождается развитием овалоклеточной анемии (см.).

Овалоклеточная анемия — своеобразная гемолитическая анемия, характерным симптомом которой является выраженный овалочитоз (эллипсоцитоз) эритроцитов. Овалочитарная анемия — врожденное состояние, встречающееся в семьях носителей овалочитоза.

Этиология. Этиология болезни недостаточно изучена. Повсеместное распространение болезни, не ограниченное какой-либо этнической группой или географической зоной, и электрофоретические исследования крови не позволяют отнести овалоклеточную анемию к гемоглобинозам, хотя в ряде случаев был обнаружен фетальный гемоглобин, а отдельные случаи овалочитарной анемии сочетаются с гемоглобинозами C, S и др.

Известны также случаи сочетания овалочитоза с нарушением порфиринового обмена.

Семейно-наследственный характер овалочитоза, прослеженный в ряде случаев, широкий диапазон клинических проявлений — от бессимптомной аномалии до тяжелой гемолитической анемии — позволяют рассматривать эту болезнь как генотипическую аномалию, проявляющуюся с различной экспрессивностью, в зависимости от гетеро- или гомозиготного состояния.

Полагают, что у лиц, гетерозиготных по признаку овалочитоза, имеет место лишь бессимптомное носительство. Гемолитическая анемия развивается только в случаях гомозиготного носительства, вероятность которого чрезвычайно редка (1:1000000).

Существует и другое предположение, что наличие овалочитоза, даже в резко выраженной (гомозиготной?) форме, еще не детерминирует анемию. Последняя возникает лишь в том случае, когда одновременно с овалочитозом имеется другой, генетический дефект, не отражающийся на внешней форме эритроцитов, но обуславливающий развитие гемолиза. В пользу последнего взгляда свидетельствуют случаи сочетанной патологии, в частности наблюдавшийся в нашей клинике больной с врожденным овалочитозом в сочетании с сидероахрестической анемией, нарушением порфиринового обмена и гемосидерозом печени.

В отдельных случаях, протекающих с увеличением селезенки (вес до 450 г), не исключается роль вторичной гиперсплении в ответ на длительный (многолетний) компенсированный гемолиз.

Картина крови. При овалоклеточной анемии картина крови характеризуется повышенным (до 50% и более) содержанием эритроцитов овальной, эллиптической, иногда палочковидной (бациллярной) формы. Преобладающими формами являются овалочиты III и IV групп. Наибольший — длинный диаметр эритроцитов достигает 12 мкм, наименьший — короткий — 2 мкм. По сравнению с нормальными эритроцитами эритроциты при овалоклеточной анемии обладают пониженной стойкостью к гипертоническим и гипотоническим растворам; они оседают быстрее нормоцитов. Продолжительность пребывания овалочитов в циркулирующей крови здорового реципиента нормальна.

Осмотическая стойкость овалочитов нормальна или понижена. В отличие от сфероцитов инкубация не снижает осмотической стойкости овалочитов.

Клиническая картина. Заболевание отличается большим диапазоном — от компенсированного и даже гиперкомпенсированного (с регенераторным эритроцитозом) гемолиза до тяжелых гемолитических кризов с

желтухой, анемией и гепатоспленомегалией. Анемия носит нормохромный гиперрегенераторный (с высоким ретикулоцитозом и выраженным эритронормобластозом костного мозга) характер.

Больным свойственны те же конституциональные аномалии скелета, в частности изменения черепа, а также трофические язвы голени, что и при классической, сфероцитарной форме гемолитической болезни.

Диагноз. Диагноз ставится на основании характерного симптома — выраженного овалоцитоза эритроцитов в сочетании с типичной гемолитической желтухой и анемией.

Отличительной особенностью, позволяющей дифференцировать овалоклеточную анемию от близкой по симптомам врожденной сфероцитарной гемолитической анемии, помимо выраженного овалоцитоза, является отсутствие сфероцитоза и свойственного последнему резкого снижения осмотической стойкости эритроцитов.

От собственно овалоцитарной анемии следует дифференцировать овало(лепто)цитарную гемолитическую анемию Риетти—Греппи—Микели, оказавшуюся малой талассемией.

Течение болезни хроническое, доброкачественное.

Прогноз (quo ad vitam) благоприятный.

Лечение. При гемолитических кризах, сопровождающихся развитием анемии, показаны переливания эритроцитарной массы. Радикальное лечение состоит в спленэктомии. Последняя приводит к практическому излечению — ликвидации анемии — при сохраненном овалоцитозе (van den Bergh, 1928; Ю. И. Лорие, 1961, и др.).

Положительные результаты спленэктомии объясняются главной ролью селезенки в разрушении неполноценных эритроцитов. В результате удаления селезенки резко увеличивается длительность пребывания эритроцитов в периферической крови. Так, в случае Blackburn и соавторов средняя «полужизнь» ($T_{1/2}$ эритроцитов, меченных Cr^{51} , составлявшая до операции 4,5 дня, увеличилась до 24 дней после спленэктомии.

ПРИБРЕТЕННАЯ АУТОИММУННАЯ ХРОНИЧЕСКАЯ ГЕМОЛИТИЧЕСКАЯ АНЕМИЯ

Этиология и патогенез. В свете современной иммуногематологии большинство приобретенных хронических гемолитических анемий рассматривается с точки зрения аутоиммунизации организма.

Причиной иммунизации могут быть перенесенные инфекционные, в частности вирусные, заболевания (грипп, пневмонии), под влиянием которых образуются аутоантитела, обладающие специфическими агглютинирующими свойствами по отношению к эритроцитам.

По этиологическому принципу на основе современных представлений, связывающих развитие аутоиммунного гемолиза с реактивной или системной гиперплазией иммунокомпетентной клеточной системы (ИККС), различают следующие три большие группы хронических гемолитических анемий: 1) при наиболее злокачественных формах системной гиперплазии ретикулярно-лимфоидных клеток — ретикуло-саркомах, острых лейкозах; 2) при относительно «доброкачественных» длительно текущих хронических лимфолейкозах и ретикуло-лимфоматозах (включая микроглобулинемию Вальденстрема) и при состояниях лимфоидной инфильтрации костного мозга, соответствующих старому представлению *Lymphadenia ossium*, характеризующихся полным отсутствием наружных аденопатий и кровяного лимфоцитоза; 3) при больших коллагенозах — системной красной волчанке (СКВ).

В иммунологическом аспекте все вышеуказанные формы по данным Gerbal и соавторов (1967) вызываются иммуноглобулинами либо Ig G, либо Ig M. В этом отношении они отличаются от формы гемолитической анемии, вызываемой холодowymi агглютинами. «Идиопатические», т. е. без определенного морфологического субстрата, аутоиммунные гемолитические анемии, по данным тех же авторов, чаще вызываются иммуноглобулинами типа Ig G, реже типа Ig M.

Аутоиммунные гемолитические анемии нередко сочетаются с другими формами аутоиммунной патологии: ревматоидным полиартритом, агранулоцитозами, тромбоцитопенической пурпурой (синдромы Фишера—Ивенса, Мошковица) хронической эритробластопенией, тиреоидитом. Иммунологические пробы обнаруживают наряду с собственно гемолитическими, антиэритроцитарными антителами антиядерные антитела («лупоциты»), гетеро(противобараны)антитела, антитиреоглобулины, ревматоидный фактор и другие редкие формы антител.

Общими для всех форм хронических аутоиммунных гемолитических анемий является благоприятный эффект кортикостероидной терапии. Менее постоянен благоприятный эффект спленэктомии (см. ниже).

Патогенез. Приобретенная аутоагрессивная гемолитическая болезнь обуславливается наличием в сыроворотке больного неполных аутоагглютининов, возникающих в результате аутоиммунизации организма по от-

ношению к антигенам собственных эритроцитов, и вторичным усилением эритрофагоцитарной активности ретикуло-гистиоцитарной системы, главным образом селезенки. В последней происходит эритролиз — окончательный распад эритроцитов, предварительно агглютинированных в глубоких капиллярах различных органов и тканей, где отмечается особенно замедленный ток крови.

До сих пор не существует единого мнения по вопросу о сущности аутоагрессивного гемолитического процесса.

Не вполне изучен еще и механизм распада и растворения эритроцитов. По мнению большинства авторов, содержащиеся в крови больного антиэритроцитарные глобулины, или блокирующие антитела (называемые также неполными, слабыми агглютинами), повреждают эритроциты и готовят их к захвату тканевыми, главным образом селезеночными, макрофагами. В последних происходит окончательное разрушение (рексис) и растворение (лизис) эритроцитов.

Аутоиммунный генез приобретенных гемолитических анемий подтверждается многочисленными исследованиями, проведенными на основе предложенных Coombs и сотрудниками тестов, открывающих наличие в организме неполных (блокирующих) антиэритроцитарных антител.

Реакция Кумбса основана на том, что аутоиммунные антитела, как и все антитела, относятся к глобулинам. Поэтому, если смешать эритроциты больного, на поверхности которых фиксированы аутоиммунные антитела, со специфической антиглобулиновой сывороткой, последняя вызовет преципитацию глобулинов (антител), а с ними и эритроцитов.

Антиглобулиновая сыворотка получается путем иммунизации кролика глобулинами человека. Содержащиеся в такой сыворотке видоспецифические («противочеловеческие») антитела могут адсорбироваться отмываемыми эритроцитами человека:

Различают прямую и непрямую пробы Кумбса (см. рис. 4).

Положительный результат прямой пробы Кумбса доказывает присутствие «блокирующих», т. е. фиксированных на эритроцитах больного, антител глобулиновой природы, которые преципитируются *in vitro* специально приготовленной антиглобулиновой (кроличьей) сывороткой. Отрицательный результат прямой пробы Кумбса не исключает иммунной природы гемолитической болезни. Он лишь означает, что в момент выполнения пробы на поверхности эритроцитов больного нет фиксированных (блокирующих) антител, но при этом в плазме больного могут находиться свободные агглютинины (конглоутинины). Для обнаружения последних применяется непрямая проба Кумбса.

Значение не прямой пробы Кумбса заключается в том, что при ее помощи обнаруживаются те антиэритроцитарные глобулины (конглоутинины), которые на данном этапе не фиксированы на поверхности эритроцитов, но содержатся в плазме больного и потенциально, при наличии благоприятствующих факторов, способны реализовать блокаду эритроцитов и их гемолиз. Принцип «улавливания» имеющихся в плазме конглоутининов, гесп. потенциальных аутогемолизининов, состоит в том, что сыворотку больного приводят в соприкосновение с нормальными (донорскими) эритроцитами, чтобы последние как бы «переняли на себя» конглоутинины больного. В дальнейшем с этими обработанными сывороткой больного и таким образом «блокированными» донорскими эритроцитами производят обычную прямую пробу Кумбса. Отрицательный результат не прямой пробы Кумбса означает отсутствие свободных конглоутининов в плазме больного. В редких случаях, однако, встречаются исключения из этого правила. Это бывает в тех случаях, когда эритроциты донора по каким-то точно еще не установленным причинам не фиксируют содержащихся в плазме больного конглоутининов.

Свойство крови некоторых доноров давать отрицательную не прямую пробу Кумбса даже при наличии в плазме больного антиэритроцитарных глобулинов (дающих с эритроцитами обычных доноров положительную пробу Кумбса) может быть использовано для практических целей переливания крови больным с приобретенными гемолитическими анемиями (см. ниже — Лечение).

Антиэритроцитарные антитела продуцируются в органах ретикуло-гистиоцитарной системы, главным образом в селезенке. Отсюда вытекает роль гиперплазии селезенки («гиперспленизма») в развитии и формировании приобретенных гемолитических анемий, а следовательно, и показания к удалению селезенки при этих состояниях.

Аутоагрессивные гемолитические анемии встречаются в любом возрасте.

Клиническая картина. По сравнению с врожденной формой приобретенная форма гемолитической болезни протекает тяжелее и характеризуется более выраженной анемией.

О лицах, страдающих приобретенной гемолитической болезнью, можно с полным правом сказать, что они более больны, чем желтушны. Желтуха обычно едва выражена; правильнее говорить о субиктеричности покровов и слизистых. Гемолитический характер желтухи доказывается симптомами повышенного образования и экскреции кровяных пигментов.

Селезенка, как правило, увеличена, плотна и болезненна. Иногда пальпаторно и аускультативно определяется шум трения селезенки — признак периспленита. Печень в период обострения обычно увеличена, болезненна. Нередко у больных появляются симптомы печеночной колики, но вообще образование пигментных

камней при приобретенной гемолитической желтухе наблюдается значительно реже, чем при врожденной форме.

Болезнь характеризуется длительным течением и склонностью к обострению под влиянием различных факторов: интеркуррентных инфекций, интоксикаций, у женщин — беременности и пр. Обострение болезни сопровождается повышением температуры; в латентном периоде болезни также наблюдаются повышения температуры до субфебрильных цифр.

Картина крови. Изменения крови обнаруживают периодические колебания. В период обострения отмечается анемия, более выраженная, чем при врожденной форме. В отличие от врожденной формы, при приобретенной гемолитической желтухе сфероцитоз эритроцитов не выражен.

Резистентность эритроцитов в одних случаях нормальная или слегка понижена, в других — повышена. Иногда наблюдается феномен аутоагглютинации эритроцитов. Со стороны белой крови чаще отмечается лейкопения (гранул оцитопения), реже — умеренный лейкоцитоз. Костномозговой пунктат дает картину интенсивной эритронормобластической реакции, особенно в периоды гемолитических кризов.

Патологоанатомическая картина. В основном патологоанатомические изменения соответствуют тем, которые обнаруживаются при врожденной форме гемолитической болезни (см. ниже); в селезенке отмечаются инфаркты, перисплениты, тромбозы вен. Отложение кровяного пигмента (гемосидерина) наблюдается не только в селезенке, печени, костном мозгу, но и в почках.

Микроскопически в селезенке находят гиперплазию элементов РГС наряду с выраженной макрофагальной реакцией. Гиперплазия лимфоидно-ретикулярных клеток — «иммуноцитов» — в отличие от системной патологии — лимфоретикулоза — носит ограниченный, реактивный характер. Вместе с тем можно полагать, что гиперплазия «иммуноцитов» и является тем материальным субстратом, который обуславливает продукцию иммунных антител, обнаруживаемых при помощи проб Кумбса.

Диагноз. Диагноз приобретенной аутоагрессивной гемолитической болезни ставится на основании признаков повышенного гемолиза (гемолитическая желтуха, анемия) при отсутствии выраженных аномалий со стороны эритроцитов (микросфероцитоза, овалоцитоза и т. п.), наличии увеличенной селезенки и присутствии в крови аутоагглютининов, обнаруживаемых при помощи специфических проб Кумбса.

Прогноз. Предсказание менее благоприятно, чем при врожденной форме гемолитической болезни, хотя гемолитические явления и компенсируются повышенной регенерацией эритроцитов в костном мозгу.

Лечение. Терапия приобретенных форм гемолитической болезни представляет для клиницистов сложную задачу. Обычные антианемические средства, витамин В12, фолиевая кислота и железо — неэффективны.

Переливания крови хотя и не являются противопоказанными, но, как правило, мало эффективны, так как перелитые эритроциты очень быстро разрушаются в организме больного, главным образом в селезенке. В результате переливания крови (эритроцитной массы) нередко возникает бурная реакция с усилением явлений гемолиза.

Ускоренное разрушение перелитых эритроцитов в организме при гемолитической болезни объясняется вторичным гиперспленизмом, т. е. повышенной кроворазрушающей функцией селезенки (см. выше). Имеет значение и наличие в сыворотке больного так называемых неполных (слабых) агглютининов, или конглютининов, которые фиксируются перелитыми эритроцитами, вследствие чего последние становятся более подверженными гемолизу в условиях селезеночного кровообращения. Чтобы избежать гемолиза перелитой крови, было предложено предельно тщательно проверять индивидуальную совместимость донорских эритроцитов на основе непрямой пробы Кумбса.

Значение непрямой пробы Кумбса заключается в том, что она позволяет определить, фиксируют ли эритроциты донора конглютинины реципиента. Эритроциты, фиксирующие конглютинины, после переливания быстро подвергаются лизису. Напротив, эритроциты, не связывающие конглютинины, не подвергаются быстрому лизису; их пребывание в крови реципиента должно соответствовать нормальному сроку.

По данным Ю. И. Лорие, переливание эритроцитов, полученных от специально подобранных на основе непрямой реакции Кумбса доноров, сократило частоту реакций с 42 % (наступавших при гмотрансфузиях без специального подбора доноров) до 8%.

Новые возможности успешного лечения гемолитических анемий, главным образом их приобретенных форм, связанных с аутоиммунизацией организма по отношению к антигенам собственных эритроцитов, появились в связи с открытием кортикостероидных гормонов, снижающих реактивность организма и уменьшающих интенсивность иммунологических процессов. Методика лечения и дозировка препаратов зависят от стадии болезни и степени гемолиза. В острой стадии, на высоте гемолитического криза, рекомендуются большие дозы: 200—300 мг гидрокортизона в инъекциях, или 60—80 мг (из расчета 1 мг на 1 кг веса) преднизона (преднизолон) в день. По мере наступления ремиссии дозы указанных препаратов уменьшают до 100—150 мг гидрокортизона и 30—40 мг преднизона в день.

Условием эффективности гормональной терапии, помимо достаточной дозировки, является ее длительность. Следует помнить, что с отменой гормональных препаратов может вновь возникнуть обострение ге-

молитического процесса, поэтому лечение в указанных выше поддерживающих дозах следует применять непрерывно в течение длительного времени, в отдельных случаях — в течение 2—3 месяцев и более до наступления полной клинической и гематологической ремиссии. Критерием не только клинико-гематологической, но и биологической ремиссии является снижение титра аутоагглютининов в крови и негативация пробы Кумбса — ее переход из положительной в отрицательную.

Во избежание явлений гиперкортицизма длительное применение кортикостероидных гормонов необходимо сочетать с назначением солей калия и андрогенов анаболического действия (метиландростенолон, метандростендиол, неробол).

Благоприятные результаты лечения приобретенной гемолитической анемии гормональными препаратами в настоящее время ограничивают показания к спленэктомии, оказавшейся при данной форме менее эффективной, чем при врожденной.

По статистическим данным, собранным у 17 авторов Dausset, спленэктомия в случаях приобретенной гемолитической болезни эффективна лишь в 50% случаев (у 66 больных из 120), причем наступает либо полное клиническое и иммунобиологическое выздоровление, либо только клинико-гематологическая ремиссия при сохранении аутоагглютининов в крови (пробы Кумбса остаются положительными).

Аналогичные результаты по материалам ЦОЛИПК представлены Ю. И. Лорие: из 14 больных приобретенной иммуногемолитической анемией, подвергнутых спленэктомии, лишь у 7 была получена нестойкая, с сохранением положительной реакции Кумбса, клинико-гематологическая ремиссия.

Показаниями к спленэктомии следует считать упорно рецидивирующие случаи болезни, не поддающиеся гормональной терапии, протекающие с выраженной спленомегалией и картиной гиперспленизма, т. е. усиленной гемолитической активности селезенки.

В определении последней главная роль принадлежит методам радиоизотопной индикации, позволяющим конкретизировать сравнительные масштабы деструкции («секвестрация») эритроцитов в селезенке.

Первоначально для определения селезеночного «индекса секвестрации» эритроцитов пользовались соотношением радиоактивности селезенка/печень (сокращенно С/П), т. е. соотношением сцинтилляционных импульсов, получаемых с помощью радиометрического счетчика над селезенкой и над печенью после введения больному собственных эритроцитов, меченных Cr^{51} . Нормальное соотношение С/П составляет 0,9—1,1 (в среднем 1). Повышение этого показателя до 2,0—2,5 и выше, по мнению авторов, рассматривается как показатель усиленной секвестрации в селезенке. На практике, однако, оказалось, что соотношение С/П отражает в основном степень кровенаполнения селезенки, ее застойный, конгестивный характер и не всегда соответствует ее гемолитической активности.

Поэтому в настоящее время более принято пользоваться селезеночным индексом секвестрации (СИС), предложенным Jandl и соавторами (1955). Для определения данного индекса производят подсчеты сцинтилляций над селезенкой и над сердцем после введения в кровь исследуемого меченных Cr^{51} эритроцитов. Первый подсчет производят через полчаса после введения меченых эритроцитов, последующие подсчеты — повторно через каждые 2—3 дня до периода биологического полувыведения радиоактивного хрома из организма больного ($T_{1/2}$). Разница соотношении радиоактивности селезенка/сердце, полученных в день введения Cr^{51} и в день, соответствующий $T_{1/2}$ обозначается как селезеночный индекс секвестрации (СИС).

Пример. Соотношение селезенка/сердце в день опыта составило 3:1. В день, соответствующий $T_{1/2}$, это соотношение равнялось 4,5:1. Отсюда вычисляют селезеночный индекс секвестрации:

$$[\text{СИС}=4,5-3]-100, \text{ т.е. } 150.$$

В норме СИС равен 60. Увеличение его до 100 является признаком умеренного усиления секвестрационной способности селезенки, а свыше 100 — резкого усиления секвестрации эритроцитов в селезенке.

ГЕМОГЛОБИУРИИ

Гемоглобинурия, т. е. появление гемоглобина в моче, является симптомом остро развившегося массивного внутрисосудистого гемолиза.

Гемоглобинурии предшествует гемоглобинемия, но гемоглобинемия не всегда сопровождается гемоглобинурией. Для преодоления почечного порога необходимо, чтобы концентрация свободного гемоглобина в крови была достаточно высокой — свыше 100 мг%, что может иметь место в том случае, когда в организме наступает внезапный распад не менее 1/60 (около 2%) общего количества крови.

Согласно современным взглядам, почечный порог для гемоглобина является величиной переменной, зависящей от связывающей способности гаптоглобина — плазменного белка из группы α_2 -глобулинов. Гапто-

глобин, содержащийся в 100 мл плазмы, может связать около 125 мг гемоглобина, следовательно, при нормальном содержании гаптоглобина в моче проходит лишь избыток гемоглобина, превышающий 125 мг%. Нужно, однако, считаться с возможностью появления гемоглобинурии и при меньшей концентрации гемоглобина в плазме крови в случае гипогамтоглобинемии, ведущей к снижению гемоглобинсвязывающей емкости плазмы. Содержание гаптоглобина в плазме снижается в период острого гемолитического криза с гемоглобинурией и возвращается к нормальному уровню через неделю после прекращения гемолиза.

Гемоглобинурия может появляться и без гемоглобинемии в тех случаях, когда распад эритроцитов происходит на уровне почек.

Гемоглобинурия может быть однократной, симптоматической или периодически повторяющейся — в последнем случае она носит название пароксизмальной.

Многообразие этиологических и патогенетических факторов, участвующих в развязывании гемоглобинурии, можно выразить в следующей схеме, которую мы предлагаем в качестве рабочей классификации.

Причинные факторы в развитии гемоглобинемии (гемоглобинурии)

I. Посттрансфузионные:

- а) вследствие групповой несовместимости;
- б) вследствие резус-несовместимости.

II. Экзогенно-токсические:

- а) химические — AsH₃, H₂S, KClO₃, фенилгидразин;
- б) биологические — змеиный, грибной, рыбный яды;
- в) инфекционные — анаэробный сепсис (*Bac. perfringens*);

(ДГ 6Ф) — медикаментозно спровоцированные гемоглобинурии, фавизм;

2) приобретенная эритроцитопатия — пароксизмальная ночная гемоглобинурия (ПНГ);

3) гемоглобинопатия (Hb «Цюрих»).

IV. Мышечные (миоглобинурии): маршевая, паралитическая (гаффская болезнь), травматическая (при обширном размождении тканей — crush syndrome).

ОСТРЫЙ ГЕМОЛИТИЧЕСКИЙ СИНДРОМ ЛЕДЕРЕРА

Описанное Lederer (1925) в качестве острой гемолитической анемии предположительно инфекционной (вирусной) природы заболевание в свете современных представлений следует рассматривать как острый гемолитический синдром, возникающий либо по типу острого иммуногематологического конфликта, либо, что более вероятно, по типу фавизма (см.). По-видимому, прав Dacie, утверждающий, что многие случаи, диагностировавшиеся как острая гемолитическая анемия Ледерера, на самом деле относились к нераспознанным случаям фавизма или, добавим от себя, к случаям острого гемолитического криза, спровоцированного приемом медикаментов у лиц с ферментативной (ДГ 6Ф) недостаточностью эритроцитов (см. ниже).

ЭНЗИМОДЕФИЦИТНЫЕ ГЕМОЛИТИЧЕСКИЕ АНЕМИИ

Острая лекарственная гемолитическая анемия у лиц с врожденной недостаточностью в эритроцитах дегидрогеназы глюкозо-6-фосфата

В настоящее время значительно возрос интерес к острым гемолитическим состояниям, возникающим в связи с приемом некоторых лекарственных веществ. Причиной повышенного интереса к этим состояниям послужили два обстоятельства: во-первых, значительно увеличившийся за последние десятилетия список лекар-

ственных препаратов, вызывающих у особо чувствительных лиц массивный внутрисосудистый распад крови, и, во-вторых, обнаружение новых фактов, позволивших выдвинуть принципиально новую, энзимдефицитную, концепцию острых медикаментозно провоцируемых гемолитических анемий.

Впервые представление о возможности возникновения гемолитической анемии в связи с нарушением энзимных структур эритроцитов возникло после того, как работами Weinstein, Dern и др. было показано, что повышенная чувствительность эритроцитов к примахинолу зависит от интринзивного (т. е. внутреннего) дефекта в самих эритроцитах. В настоящее время имеются все основания считать, что гемолитические состояния, вызванные приемом лекарств, обусловлены не прямым токсическим действием или передозировкой лекарственного вещества, а врожденной, генетически обусловленной энзимопенией, т. е. дефицитом определенных ферментных структур в самих эритроцитах.

Этиология и патогенез. Согласно данным современных исследователей (Beutler и соавторы), чувствительные к некоторым лекарствам эритроциты отличаются от нормальных, устойчивых эритроцитов сниженным содержанием редуцированного глутатиона (GSH). Это свойство выявляется особенно демонстративно при помощи так называемого теста на стабильность глутатиона («Glutathione stability test»), заключающегося в испытании устойчивости эритроцитов *in vitro*, после инкубации с фенилгидразином.

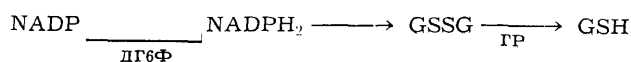
В то время как в нормальных, «нечувствительных» к воздействию лекарственных веществ эритроцитах содержание редуцированного глутатиона после инкубации с фенилгидразином составляет 44 мг%, в «чувствительных» эритроцитах (у лиц, предрасположенных к лекарственному гемолизу) содержание глутатиона падает до 12 мг%.

Доказано, что «нестабильность», т. е. склонность к снижению содержания глутатиона в эритроцитах под влиянием некоторых фармакологических средств, связана с дефицитом в эритроцитах дегидрогеназы глюкозо-6-фосфата (ДГ6Ф).

Непосредственные определения содержания ДГ6Ф в эритроцитах (Sansone, Zinkham, Gross и др.) обнаружили дефицит этого фермента во всех случаях медикаментозно спровоцированного гемолиза. Это дало основание считать, что основным нарушением при лекарственном гемолизе является врожденная ДГ6Ф-недостаточность эритроцитов.

Роль ДГ6Ф во внутриэритроцитарных энзимных процессах, обеспечивающих сохранность эритроцитов при воздействии различных агентов (в том числе лекарственных) окисляющего действия, будь то лекарственные препараты или растительные фенолы бобовых, сводится к участию в пентознофосфатном цикле метаболизма глюкозы и в цикле глутатиона (см. схему).

Роль дегидрогеназы глюкозо-6-фосфата во внутриэритроцитарном цикле глутатиона



Как видно из представленной схемы, основное значение ДГ6Ф в цикле глутатиона заключается в том, что при каталитическом участии этого фермента осуществляется восстановление важнейшего донатора водорода — никотинамид-аденин-динуклеотидфосфата, или NADP (по старой номенклатуре трифосфопиридин-нуклеотида, или TPN) в NADPH₂. В качестве донатора водорода NADPH₂ обеспечивает восстановление окиси глутатиона GSSG в редуцированный глутатион — GSH при посредстве фермента глутатион-редуктазы (ГР).

Окислительно — восстановительный цикл глутатиона, в процессе которого глутатион то присоединяет водород, то, самоокисляясь, отдает его, представляет собой важнейшую форму бескислородного дыхания.

Быстрая регенерация глутатиона предохраняет гемоглобин от окислительной денатурации, промежуточным этапом которой является метгемоглобинемия с образованием телец Гейнца—Эрлиха, а конечным результатом — гемолиз.

С истощением процессов регенерации глутатиона вследствие физиологического старения эритроцитов и снижения активности ДГ6Ф прекращаются внутриклеточные окислительно-восстановительные процессы, наступает «химическая», а, следовательно, и биологическая смерть эритроцита — последний либо становится «добычей» фагоцитирующих клеток ретикуло-гистиоцитарной системы (при физиологическом старении), либо подвергается внутрисосудистому распаду под влиянием окислительных агентов — лекарственных препаратов, бобовых «токсиров», диабетического ацидоза (при врожденной недостаточности ДГ6Ф).

Итак, непосредственная причина острого лекарственного гемолиза — это недостаточное содержание в эритроцитах восстановленного глутатиона, вызванного в свою очередь недостаточным содержанием восстановленного NADP в связи с дефицитом ДГ6Ф.

Сниженными по сравнению со здоровыми лицами запасами восстановленного глутатиона в эритроцитах объясняется основной конституциональный дефект лиц с дефицитом ДГ6Ф, состоящий в том, что гемолиз у

таких лиц вызывается значительно меньшими, терапевтическими дозами лекарственных веществ. Эти же лекарства у здоровых лиц или совсем не вызывают гемолиза, или вызывают его в значительно больших, токсических дозах, под влиянием которых в конце концов иссякают запасы глутатиона и в нормальных эритроцитах.

Непосредственный механизм гемолиза еще недостаточно изучен. Полагают, что вследствие нарушения глутатионового цикла («дыхания») повышается проницаемость мембраны эритроцита по отношению к ионам натрия, что ведет к острому набуханию эритроцитов и гемолизу.

Совершенно естественно, что гемолизу в первую очередь подвергаются наиболее старые эритроциты с наиболее низким содержанием ДГ6Ф.

В отличие от эритробластов, безъядерные эритроциты, не обладающие митохондриальным аппаратом, не в состоянии синтезировать ДГ6Ф. Поэтому запасы энзимов, в том числе ДГ6Ф, в эритроцитах постепенно иссякают. При врожденной недостаточности ДГ6Ф в эритроцитах последние с возрастом утрачивают тот минимум ДГ6Ф, который необходим для защиты клетки от деструктивного влияния окисляющих агентов, и происходит массовый гемолиз «старой» популяции эритроцитов. Появляющаяся на смену старой популяции новая популяция «молодых» эритроцитов как обладающая более богатым содержанием тех же энзимов менее уязвима по отношению к окислительным агентам.

Нестойкость (нестабильность) ферментативных систем эритроцитов, приводящая к развязыванию гемолиза, провоцируется в ряде случаев не только приемом медикаментов, но и другими биологическими причинами — инфекционными (вирусными) возбудителями, употреблением в пищу и даже вдыханием цветочной пыльцы некоторых растений, так называемый фавизм.

В настоящее время известно свыше 40 различных видов медикаментов, антибиотиков, растений, грибов и грибов, не считая бактериальных и вирусных инфекций, вызывающих гемолиз у лиц с недостаточностью в эритроцитах ДГ6Ф.

Медикаментозные и другие средства, могущие спровоцировать острый гемолитический криз у лиц с ДГ6Ф-дефицитными эритроцитами (по Bernard и Ruffie с дополнениями)

1. ХИМИОПРЕПАРАТЫ

а) хинолиновые: хинин, хинакрин, хиноцид, хинидин, примахин, плазмохин (проэхин, памахин), пентахин, хлорохин (резохин, делагил).

б) сульфаниламиды: сульфидин, сульфадимезин, сульфадиазин, сульфацинамид (альбуцид), ацетилсульфаниламид, сульфатиазол, сульфоксон, тиазосульфон, белый стрептоцид, сульфациридин, сульфамеразин, сульфизоксазол, азульфидин, сульфабензоиламид, дисуллон.

2. АНТИПИРЕТИКИ И АНАЛЬГЕТИКИ: аспирин, ацетатанилид, фенацитин, амидопирин, антипирин, криогенин, фенилсемикарбазид.

3. АНТИБИОТИКИ И ДРУГИЕ ПРОТИВОМИКРОБНЫЕ (ПРОТИВОПАЗИТАРНЫЕ) СРЕДСТВА: хлорамфеникол (хлормицетин), фурадантин, фуразолидин, нитрофуразон, ПАСК, метиленовая синяя.

4. ГЕМОЛИТИКИ: фенилгидразин, ацетилфенилгидразин.

5. ВИТАМИН К И ЕГО ВОДОРАСТВОРИМЫЕ ДЕРИВАТЫ.

fi. РАСТИТЕЛЬНЫЕ ПРОДУКТЫ: стручковые и некоторые бобовые (*Vicia fava*).

7. МИКРООРГАНИЗМЫ: вирус инфлюэнцы.

Предполагавшаяся гемолитическая роль других растительных продуктов [вербена, люпин, альпийская фиалка (*Susclamen*), сморчок обыкновенный, мужской папоротник], а также сальмонеллезной инфекции, равно как аскорбиновой кислоты, не получила подтверждения.

Развитие острого внутрисосудистого гемолиза у особо чувствительных лиц отмечено и в связи с эндогенными интоксикациями, в частности диабетическим ацидозом.

Все вещества, способные вызывать острый внутрисосудистый гемолиз, объединяются общностью химической структуры, а именно наличием ароматической (обычно фенольной) группы, богатой кетонными соединениями и обладающей высокой окислительной способностью.

Сенсибилизация эритроцитов к тем или иным медикаментозным и прочим агентам является строго индивидуальной и вместе с тем весьма закономерной как в смысле определенного «набора» средств, вызывающих гемолиз, так и в смысле критической, гемолитической, дозы для того или другого средства. Так, примахинчувствительные эритроциты дают гемолиз в ответ на введение следующих средств (в соответствующих дневных дозах): примахина (0,03 г), фенил-гидразина (0,03 г), сульфаниламида (3,6 г), фенацетина (3,6 г) и т.д., но не

вызывают гемолиза в ответ на введение следующих средств: анилина (0,03 г), пара-аминобензойной кислоты (8 г), хлорамфеникола (2 г), сульфадиазина (5 г) и т. д.

Многочисленными исследованиями доказано, что не все возрастные стадии эритроцитов в одинаковой мере устойчивы по отношению к внешним гемолизирующим факторам. Как и следовало ожидать, молодые формы эритроцитов (включая ретикулоциты) более устойчивы, старые формы менее устойчивы. Естественно, что под влиянием гемолитического агента массовому гемолизу подвергается менее устойчивая, более старая популяция эритроцитов.

Морфология лекарственнонеустойчивых (медикаментозно-сензитивных) эритроцитов при обычных методах окраски не отличается от морфологии обычных эритроцитов. Единственным морфологическим выражением неполноценности ферментных структур эритроцитов может служить появление в эритроцитах телец Гейнца, обнаруживаемых *in vivo* в период гемолитического криза или *in vitro* при добавлении ацетилфенилгидразина.

Электронномикроскопические исследования (Danon и др., 1961) с применением особой методики постепенного гемолиза эритроцитов позволили установить морфологические различия в структуре мембран нормальных и ДГ6Ф-дефицитных эритроцитов. Было показано, что у носителей ДГ6Ф-дефицитных эритроцитов преобладают «старые» (вернее, «рано состарившиеся») эритроциты, отличающиеся от «юных» эритроцитов структурой мембраны. В то время как мембрана юных эритроцитов при данной методике постепенного гемолиза обнаруживает зернистую структуру, старые эритроциты характеризуются бесструктурной, гладкой мембраной. На основании своих исследований авторы приходят к заключению о «прогерии» (преждевременной старости) энзимдефицитных эритроцитов.

Как установлено современными исследованиями, дефицит ДГ6Ф наследуется по кодоминантному типу, сцепленному с женской половой (X) хромосомой. Это значит, что locus, ответственный за нормальный синтез ДГ6Ф, располагается в X-хромосоме. Этим обстоятельством объясняется тот факт, что клинические проявления ДГ6Ф-недостаточности (в виде лекарственно спровоцированного гемолиза или фавизма) наблюдаются подобно гемофилии преимущественно у мужчин, являющихся обладателями одной дефектной X-хромосомы. У женщин подобные проявления могут иметь место лишь в случаях гомозиготного состояния, т. е. при наличии двух дефектных X-хромосом.

Путем подсчета числа рекомбинаций высчитано, что locus ДГ6Ф в X-хромосоме находится на расстоянии 5 морганит от локуса цветной слепоты (отсюда нередкие сочетания ДГ6Ф-недостаточности с дальтонизмом) и 12 морганит от локуса антигемофильного глобулина-АГГ.

Распространение энзимдефицитных анемий среди населения земного шара неравномерно. Как показали ведущиеся в разных странах исследования, дефицит ДГ6Ф, пируваткиназы, глутатион-редуктазы и других «защитных» ферментов чаще встречается среди населения, проживающего или проживавшего в далеком историческом прошлом в зоне распространения тропической малярии — так называемом малярийном поясе, что связывают с относительной резистентностью ДГ6Ф-дефицитных эритроцитов к *Plasmodium falciparum*. В этом аспекте дефицит ДГ6Ф в эритроцитах, подобно S-аномалии гемоглобина, приобретает значение защитного признака, выработанного человеком в процессе многовековой борьбы с экзогенными кровопаразитами — малярийным плазмодием. Содержание и стабильность ферментных систем в эритроцитах не связаны с расовыми особенностями. Это доказывается неравномерным распределением дефицита ДГ6Ф среди лиц одной и той же расы, расселенных с давних времен в различных географических зонах.

Так, например, доказано, что дефицит ДГ6Ф среди евреев встречается в довольно значительном проценте у сефардимов, т. е. выходцев из стран Юга и Востока, расположенных в зоне «малярийного пояса», тогда как среди ашкенази — выходцев из стран Севера и Запада, лежащих вне малярийного пояса, ДГ6Ф-недостаточность эритроцитов встречается как редчайшее исключение (личное наблюдение в клинике Dameshek, США).

В нашей стране гемоглобинурийная лихорадка в связи с приемом хинина или синтетических противомалярийных препаратов в настоящее время представляет большую редкость, что следует отнести за счет успешной ликвидации малярии как массового заболевания.

Все наблюдавшиеся нами с 1954 г. случаи острого внутрисосудистого гемолиза возникшие, как показал последующий анализ, на почве врожденной ДГ6Ф-недостаточности, были обусловлены приемом сульфаниламидных препаратов. Эти случаи, так же как аналогичные случаи, описанные в нашей стране другими авторами (М. С. Кушаковский, 1966) наблюдались у лиц различных национальностей в различных районах нашей страны. «Очаговое» распространение дефицита ДГ6Ф к настоящему времени установлено в некоторых районах Азербайджанской ССР, в которых обнаружены случаи фавизма.

Клиническое течение гемоглобинурии от приема хинолиновых, сульфаниламидных и других лекарственных препаратов воспроизводит течение классической, хинно-малярийной «черноводной» лихорадки.

Проявления гемолиза у особо чувствительных лиц начинаются на 2—3-й день после приема обычной терапевтической дозы хинина (0,3—0,5), примаксина (0,03) или другого из перечисленных выше препаратов; у некоторых лиц, нечувствительных к обычным фармакологическим дозам, гемолиз возникает с увеличением

дозы препарата, например для примачина до 0,12 в день. Последующие повторные приемы того же медикамента не влияют ни на продолжительность латентного периода (в отличие от гемолиза в связи с иммунными факторами), ни на продолжительность гемолитического криза. Последний продолжается обычно около недели, после чего начинается фаза реконвалесценции.

Падение показателей красной крови (показателя гематокрита) начинается со 2-го по 4-й день после приема лекарства. Наиболее сильное падение гемоглобина отмечается между 7-м и 12-м днем после приема лекарства, после чего начинается обратный подъем до исходных величин.

Отличительной особенностью примачинового и сульфаниламидного гемолиза, не встречающегося при «хинно-малярийной» гемоглобинурии, является присутствие в эритроцитах телец Гейнца—Эрлиха.

Осмотическая резистентность эритроцитов нормальна. Со стороны белой крови на высоте кровяного распада отмечается нейтрофильный гиперлейкоцитоз до 15000—18000 — со сдвигом влево и моноцитоз. Нами наблюдалась лейкоидная реакция с появлением миелоцитов, промиелоцитов и даже миелобластов.

В костномозговом пунктате наряду с картиной реактивной гиперплазии кроветворения с преобладанием клеток эритробластического ряда, составляющих 50—75% общего числа миелокариоцитов, обнаруживаются явления эритрофагоцитоза.

Интересно, что после окончания острейшего гемолитического криза последний не возобновляется даже в том случае, когда больной продолжает прием спровоцировавшего гемолиз лекарственного вещества.

Данный факт, казавшийся в свое время необъяснимым, расценивается ныне в аспекте сосуществования двух популяций эритроцитов — одной молодой и другой «пожилой», вернее, преждевременно «состарившейся» («прогерийной»). Первая популяция, лекарственно устойчивая, содержит нормальную или приближающуюся к нормальной концентрации ДГ6Ф, во второй же популяции эритроцитов содержание (активность) фермента снижено или совершенно отсутствует.

Молодая популяция эритроцитов (включая «преэритроциты» — ретикулоциты) характеризуется нормальной (или чуть повышенной по сравнению со средней нормой) резистентностью по отношению к эндогенным (ацидоз) и экзогенным (лекарственные вещества, бобы) гемолитикам, нормальной активностью ферментных систем (ДГ6Ф, глутатион редуктазы и др.) нормальным Сроком (Т,) биологического полувыведения Cr^{51} , нормальной электронномикроскопической структурой.

Напротив, «пожилая», преждевременно «состарившаяся» («прогерийная», «отживающая») популяция эритроцитов характеризуется пониженной активностью (или полным угасанием) ферментных систем, резким сокращением (до 3—4 дней) Т,, иногда изменениями электронномикроскопической структуры.

«Рефрактерный» период по отношению к медикаментам-гемолитикам продолжается 4—6 недель (время «постарения» новой популяции эритроцитов), после чего вновь возникает повышенная чувствительность к лекарственным препаратам, могущим спровоцировать повторный гемолитический криз.

Соотношение медикаментозно-сенситивных и несенситивных эритроцитов обуславливает различное отношение организма к воздействию факультативного гемолитического агента — от полнейшей к нему нечувствительности до большей или меньшей готовности к массивному гемолизу.

Степень (острота) гемолитического процесса в основном зависит от степени недостаточности ДГ6Ф. Несомненное значение имеет и доза принятого лекарства. Для аспирина, например, дозой, развязывающей острый внутрисосудистый гемолиз у лиц с ДГ6Ф-недостаточностью, является 4—5 г. Меньшая доза, 1 г, или не вызывает или вызывает лишь легкий гемолиз. Эти наблюдения позволяют прийти к выводу, что для каждого индивидуума существует своя «критическая норма», или градиент содержания ДГ6Ф в эритроцитах, ниже которого под воздействием медикаментозного средства в соответствующей дозе происходит распад «устаревшей», с низким содержанием фермента, пониженно устойчивой популяции эритроцитов.

Клиника болезни складывается из общих симптомов (высокая лихорадка, сильная головная боль, общая разбитость) и симптомов бурно протекающего гемолиза с гемолитической желтухой, проявляющейся через 2—3 часа от начала болезни и достигающей максимума через 15—20 часов (неукротимая рвота огромными массами желчи и нередко жидкие билиозные испражнения).

Вид больных весьма типичен: тяжелое общее состояние, оливково-желтая окраска кожных покровов, коллаптоидное, нередко коматозное состояние. Вследствие бурного распада эритроцитов наступают явления кислородного голодания — отмечается резкая одышка. Характерным симптомом заболевания является выделение своеобразного вида мочи цвета черного пива или крепкого раствора марганца, что обусловлено содержанием в ней гемоглобина и образующегося при ее стоянии метгемоглобина, а также продуктов распада гемоглобина — гемосидерина и уробилина. В части случаев вследствие резкого снижения клубочковой фильтрации и закупорки мочевых канальцев кровяными и белковыми свертками развивается анурия с уремическими явлениями.

Содержание желчных пигментов в дуоденальном соке и в испражнениях значительно увеличено (плейохромия).

Свободный гемоглобин в сыворотке крови обнаруживается спектроскопически в тех случаях, когда на высоте распада эритроцитов освобождается столько гемоглобина, что часть его, не выделяясь через почки, поступает в общий ток крови.

Циркулирующий в крови свободный гемоглобин, не прошедший через почки, захватывается ретикулогистиоцитарными клетками печени, селезенки и лимфатических узлов и превращается в «непрямой» билирубин, дающий картину гемолитической желтухи. В силу совершающегося в организме распада красных кровяных телец у больных уже в течение первых суток развивается резкая анемия: гемоглобин падает до 20—15 и даже до 10 единиц, количество эритроцитов — до 1000 000. Отмечается гипохромия, анизо-пойкилоцитоз, тени и осколки эритроцитов (шизоциты) наряду с признаками регенерации — полихромазией, базофильно пунктированными эритроцитами и нормобластами; в дальнейшем появляются в большом количестве ретикулоциты.

Осмотическая резистентность эритроцитов нормальная. Пробы Кумбса отрицательны.

Со стороны белой крови во время приступа наблюдаются нейтрофильный гиперлейкоцитоз со сдвигом влево до миелоцитов и моноцитов.

Хотя гемоглинурийная лихорадка нередко сочетается с активной малярией, малярийных плазмодий, как правило, во время приступа не находят, что объясняется распадом в первую очередь инфицированных паразитами эритроцитов. В костномозговом пунктате наряду с картиной реактивного кроветворения обнаруживаются явления эритрофагоцитоза. Печень всегда увеличена и болезненна. Селезенка, как правило, не увеличена, она может быть в случае появления гемоглинурии на фоне свежего малярийного заболевания.

По тяжести клинического течения различают легкую (амбулаторную), тяжелую и молниеносную форму гемоглинурийной лихорадки. В более легких случаях отмечаются незначительное потемнение мочи, не резкая желтушность и небольшой ретикулоцитоз. Через неделю после начала гемолиз прекращается независимо от того, продолжается ли прием лекарства; постепенно наступает полная нормализация картины крови.

Вне приема лекарственных веществ признаков гемолиза не отмечается.

Наряду с частичным дефицитом ДГ6Ф, обуславливающим острый внутрисосудистый гемолиз при воздействии лекарственных препаратов, известны состояния полного отсутствия ДГ6Ф.

Клинически подобные состояния проявляются в виде хронической гемолитической желтухи с анемией, протекающей по внесосудистому типу, с увеличенной селезенкой.

Патогенез хронического гемолиза при полном отсутствии активности ДГ6Ф связан с повышенной утилизацией АТФ-фермента, необходимого для сохранения нормальной продолжительности жизни эритроцитов. В результате повышенного расходования содержание АТФ в эритроцитах снижается, что приводит к нарушению энергетических ресурсов эритроцитов, их нестойкости и распаду.

Диагноз острой, медикаментозно спровоцированной анемии у лиц с врожденной недостаточностью де-гидрогенезы глюкозо-6-фосфата ставится на основании следующих клинических, анамнестических и лабораторных данных: 1) типичной клинической картины острого внутрисосудистого гемолиза, дающего в тяжелых случаях картину гемоглинурийной («черноводной») лихорадки; 2) непосредственной связи остро вспыхнувшей гемоглинурии и гемолитической анемии с приемом медикамента; 3) специальных лабораторных исследований, выявляющих у больного (а иногда и у его родных) сниженную до почти полного отсутствия фермента ДГ6Ф в эритроцитах.

Большинство методик изучения активности ДГ6Ф основано на определении концентрации восстановленного глутатиона в эритроцитах после действия гемолизирующего агента — ацетилфенилгидразина в присутствии глюкозы. У больных отмечается падение содержания восстановленного глутатиона почти до нуля. У нормальных лиц содержание восстановленного глутатиона почти не изменяется.

Вгевег и соавторы (1960, 1962) предложили простой, но не абсолютно точный метод, основанный на получении искусственной метгемоглобинемии (путем воздействия на гемоглобин нитрата натрия) с последующим применением метиленовой синей для восстановления нормального гемоглобина. При дефиците ДГ6Ф процесс восстановления метгемоглобина в гемоглобин нарушен.

При массовых исследованиях, особенно в экспедиционных условиях, применяются цитохимические методы определения ДГ6Ф непосредственно в эритроцитах. При этом в результате цитохимической реакции происходит выпадение фермента ДГ6Ф в виде темных гранул, которые можно наблюдать и считать в световом и фазовоконтрастном микроскопе. По количеству образовавшихся гранул судят об активности фермента.

Наиболее достоверным тестом является метод прямого биохимического определения активности ДГ6Ф в эритроцитах, предложенный Motulsky и модифицированный Л. И. Идельсоном и Е. Д. Жуковской. Содержание ДГ6Ф в эритроцитах здоровых лиц, по данным Л. И. Идельсона и Е. Д. Жуковской, у здоровых лиц колеблется от 7 до 20 мкМ/мин 10⁶ эритроцитов,

Прогноз. Предсказание определяется тремя факторами: 1) массивностью гемолиза; 2) функцией почек; 3) своевременностью и эффективностью терапии. При благоприятном течении гемолиз заканчивается и в течение 2—4 недель наступает полное выздоровление.

Неблагоприятный прогноз дают заболевания, осложненные анурией и почечной недостаточностью. Смерть наступает обычно к концу 2-й недели (на 12—14-й день болезни) в состоянии уремической комы. При молниеносной форме смерть наступает от шока и острой аноксии в течение 1—2 суток.

Патологическая анатомия. Изменения характеризуются желтушностью кожи и внутренних органов, увеличением и полнокровием селезенки и печени, умеренным увеличением и набуханием почек.

Микроскопически капилляры печени и венозные синусы селезенки забиты кровяным детритом; в почках отмечается картина некронефроза: характерно наличие гемоглобиновых цилиндров в прямых канальцах и мелкозернистых цилиндров, дающих положительную реакцию на железо, в извитых канальцах. В печени, селезенке и костном мозгу — выраженная макрофагальная реакция; в макрофагах содержатся частицы кровяных пигментов — гемосидерина и гематина.

Лечение. Терапия гемоглобинурии состоит в проведении неотложных мероприятий, рассчитанных на купирование гемолита и ликвидацию наиболее опасных и тягостных симптомов — коллапса, анурии, рвоты.

Наилучшим методом лечения следует признать повторные переливания совместимой крови по 250—500 мл, в общей сложности до 1—2 л.

Наряду с переливаниями крови применяют сердечно-сосудистые средства (кофеин, камфора), кислород (при одышке), противошоковые средства (морфин, пантопон, адреналин, кортин), внутривенные вливания 40% раствора глюкозы в больших дозах. При отсутствии анурии показаны кортикостероидные гормоны: инъекции гидрокортизона по 100—200 мг, преднизон (преднизолон) внутрь по 25—50 мг в день.

Особые трудности представляют тяжелые случаи гемоглобинурии, протекающие с анурией и почечной недостаточностью. Показаны обменные переливания крови. Следует также прибегать к внутривенным капельным инфузиям кровезамещающих жидкостей — поливинилпирролидона, декстрана, полиглюкина, 40 % раствора глюкозы и растворов электролитов — в общей сложности до 400—500 мл в день. При отсутствии эффекта от консервативной терапии и нарастании явлений почечной недостаточности (азотемии) показана операция гемодиализа, совершаемая при помощи аппарата «искусственная почка» в соответствующих центрах.

После ликвидации приступа гемоглобинурийной лихорадки дальнейшее лечение сводится к восстановлению общего состояния больного и нормализации картины крови путем применения препаратов железа и В12.

Профилактика. Профилактические меры против гемоглобинурийной лихорадки в эндемических зонах сводятся к предупреждению заражений малярией. Больных, перенесших приступ гемоглобинурии, а также здоровых лиц с выявленным дефицитом Г6ДФ нужно предостеречь от приема противомаларийных и других (в частности, сульфаниламидных) препаратов.

Фавизм

Этим названием обозначается острая гемолитическая анемия, вызванная употреблением в пищу бобов *Vicia faba* или даже простым вдыханием цветочной пыльцы этих растений.

Заболевание, описываемое первоначально как эндемическое в некоторых местностях Италии, в дальнейшем было обнаружено в ряде стран всех континентов у лиц различных национальностей. В СССР случаи фавизма отмечены в Юго-восточных районах Азербайджана (Р. Б. Джавадов, И. С. Асриян, С. М. Дульцина, 1966).

Патогенез. Исследованиями последних лет, начиная с 1957 г. установлено, что гемолиз при фавизме связан с врожденным дефектом ферментативной системы эритроцитов — с дефицитом дегидрогеназы глюкозо-6-фосфата. В этом смысле имеется полная патогенетическая общность фавизма с острым гемолитическим синдромом, спровоцированным приемом медикаментов (примахина и др.). Окончательным доказательством этого положения явились наблюдения Larizza с соавторами (1959), показавших, что лица, имевшие в анамнезе фавизм, дают гемолиз в ответ на введение примахина в терапевтической дозе.

Заболевание носит семейный характер, встречается чаще среди детей и молодых лиц. Случаи фавизма наблюдаются чаще весной, в период цветения бобовых и стручковых.

Клиническая картина. Симптомы болезни появляются обычно через несколько минут после употребления в пищу бобов (стручков) или вдыхания цветочной пыльцы и достигают апогея в течение первых 24 часов. Развитие и течение болезни носят бурный, иногда молниеносный характер. С потрясающим ознобом повышается температура, появляются рвота, жестокие головные боли, помрачение сознания, коллапс, иногда со смертельным исходом. При большой степени кровяного распада в первые же сутки возникает гемоглобинурия, развивается желтуха гемолитического типа и нормохромная анемия со снижением гемоглобина до 20 единиц и числа эритроцитов до 1 000 000. Хотя распад крови носит преимущественно внутрисосудистый характер, как правило, в остром периоде наблюдается увеличение селезенки и печени. Острый период болезни продолжается от 2 до 6 дней, после чего наступает фаза реконвалесценции («самоизлечения») с последующим периодом временного «иммунитета», вернее, нечувствительности около 6 недель. Причина этого явления кроется, как выше было сказано (стр. 254), в сохранении и появлении новой, пока еще не дошедшей до стадии «прогерии», популяции эритроцитов.

Прогноз. Предсказание в период гемолитического криза весьма серьезно. Однако летальность сравнительно невысока, не превышает 8%. Обычно вслед за острым периодом наступает полное выздоровление.

Лечение. Назначают переливание крови (эритроцитной массы) и проводят противошоковые мероприятия (как при гемоглобинурийной лихорадке).

ХРОНИЧЕСКИЕ ЭНЗИМОДЕФИЦИТНЫЕ («НЕСФЕРОЦИТАРНЫЕ») ВРОЖДЕННЫЕ ГЕМОЛИТИЧЕСКИЕ АНЕМИИ

Впервые Thompson (1939), а впоследствии Haden (1947) описали семейную форму гемолитической болезни, отличающуюся от классической микросфероцитарной формы Минковского—Шоффара рядом клинико-гематологических особенностей, в частности отсутствием сфероцитоза эритроцитов (отсюда название данной формы — «несфероцитарная» гемолитическая анемия),

Заболевание носит врожденный характер, наследуется по аутосомно-доминантному типу.

Клиническая картина. Клиника болезни в основном складывается из симптомов гемолитической анемии и желтухи, иногда на фоне конституциональных аномалий скелета: «башенный череп», «готическое небо», седловидный нос, брахифалангия (короткопалость).

Заболевание выявляется обычно в детском или юношеском возрасте.

Болезнь характеризуется хроническим течением с периодическими обострениями в виде гемолитических кризов. Селезенка или не увеличена, или увеличена незначительно за счет реактивной гиперплазии ретикулярных элементов. Печень обычно увеличена. У части больных наблюдаются приступы холелитиаза, связанные с образованием пигментных камней.

Картина крови характеризуется анемией гемолитического типа с повышенным ретикулоцитозом и непрямой билирубинемией. В отличие от микросфероцитарной анемии данная форма характеризуется более или менее выраженным макроплатоцитозом эритроцитов; осмотическая стойкость последних нормальна или незначительно повышена.

У части больных отмечается тенденция к лейко- и тромбоцитопении.

Опыты с перекрестными переливаниями эритроцитов показали, что эритроциты больных «несфероцитарной» гемолитической анемией обладают укороченным циклом (20—30 дней) пребывания как в циркулирующей крови самого больного, так и в крови здорового реципиента-донора. В то же время срок циркуляции донорских эритроцитов в крови больных оказывается нормальным.

Наблюдения с помощью меченных по хрому (Cr^{51}) эритроцитов показали, что эритроцексис имеет место во всей ретикуло-гистио-цитарной системе в части случаев с преобладающей локализацией в селезенке. При цитологическом исследовании селезенки обнаруживается гиперплазия элементов пульпы.

Этиология и патогенез. Исследования энзимных структур эритроцитов показывают неоднородность врожденных гемолитических анемий, объединяемых как «несфероцитарные».

Опыты с определением осмотической стойкости и аутогемолиза эритроцитов после суточной инкубации (при 37°) стерильно взятой дефибринированной крови позволили Selvin и Dacie выделить два типа «несфероцитарной» гемолитической анемии: тип I — с незначительным аутогемолизом при нормальной или слегка повышенной осмотической стойкости эритроцитов; тип II — с нарастанием аутогемолиза и выраженным снижением осмотической стойкости эритроцитов. У больных I типа аутогемолиз эритроцитов уменьшается от добавления глюкозы, у больных II типа добавление глюкозы не уменьшает гемолиза (последний уменьшается от добавления аденозинтрифосфата или аденозина). Указанные опыты согласуются с морфологическими особенностями эритроцитов: при I типе менее выражен макроцитоз, встречаются овалциты, сферический индекс (отношение толщины к диаметру эритроцитов) приближается к нормальному; при II типе — выраженный макроплатоцитоз, овалциты не определяются; костномозговое кроветворение характеризуется макронормобластическим эритропоэзом.

Наблюдения современных авторов позволяют рассматривать всю группу «несфероцитарных» гемолитических анемий как состояния, генетически обусловленные врожденной энзимной недостаточностью различных «защитных» ферментов.

Часть анемий I типа (по Selvin и Dacie) обусловлена сниженной активностью ДГ6Ф и, следовательно, должна быть отнесена в группу ДГ6Ф-дефицитных анемий.

Прочие анемии этой группы, как полагают, обусловлены дефицитом других ферментов — глутатионредуктазы (ГР), 2, 3-дифосфоглицеромутаза (2, 3 ДФГМ) и т.д. Более однородной (гомогенной) представляется анемия типа II (по Selvin и Dacie), относимая в настоящее время к пируваткиназа-дефицитным анемиям.

Пируваткиназа-дефицитные анемии

К настоящему времени накопилось достаточное число наблюдений, позволяющих должным образом оценить этиологическую роль генетической недостаточности пируваткиназы в развитии семейной, наследственной гемолитической анемии «несфероцитарного» типа.

Описания современных авторов, в частности Bowman с соавторами, наблюдавших 21 семейный случай пируваткиназа-дефицитной анемии в одном изоляте, дают основание рассматривать эту анемию как проявление ферментной аномалии эритроцитов, при которой нарушается внутриэритроцитарный гликолиз на последних этапах образования 3-фосфоглицериновой кислоты из 1,3-дифосфоглицериновой кислоты и образование пировиноградной кислоты из фосфоэнлопировиноградной кислоты, катализируемых пируваткиназой. Резкое снижение активности пируваткиназы в эритроцитах больных «несфероцитарной» гемолитической анемии II типа (по Selvin и Dacie) приводит к нарушению образования аденозин-трифосфорной кислоты (АТФ); непосредственный же механизм гемолиза, как полагают современные авторы, обусловлен нарушением электролитного баланса K/Na (в котором АТФ играет основную роль) с задержкой натрия в эритроцитах, что приводит к снижению их осмотической стойкости и гемолизу (корректируемому АТФ).

Дефицит пируваткиназы обнаруживается и у родителей больных, но в меньшей степени, не приводящей к явлениям гемолиза. Последний проявляется только у гомозигот по данному признаку.

Аутогемолиз в связи с нарушенным синтезом АТФ в эритроцитах описан в единичных случаях и при других ферментных недостаточностях: дефиците триозофосфатизомеразы (Schneider с соавторами, 1965), наследуемом по аутосомно-рецессивному типу и проявляющемуся у гомозигот; дефиците 2,3-дифосфоглицеромутазы, наследуемом по аутосомно-доминантному типу (Bowdler, Pranker, 1964).

Описаны также больные «несфероцитарной» гемолитической анемией, связанной с дефицитом аденозинтрифосфатазы (Harvald с соавторами, 1964), дегидрогеназы 6-фосфоглюконовой кислоты (Л. И. Идельсон и Г. В. Ермильченко, 1967).

Диагноз энзимопенической («несфероцитарной») гемолитической анемии ставится на основании клинико-гематологической картины болезни и данных специальных лабораторных проб, выявляющих недостаточность ферментных систем эритроцитов. Опорными пунктами в дифференциальной диагностике с врожденной гемолитической болезнью Минковского—Шоффара служит макропланцитоз при нормальной или незначительно сниженной осмотической резистентности эритроцитов.

Неизменно отрицательная проба Кумбса и признаки врожденного страдания позволяют легко отличить данное заболевание от приобретенной аутоиммунной гемолитической анемии.

Прогноз. Предсказание серьезно, особенно в период гемолитических кризов.

Лечение. Патогенетической терапии не существует. В период гемолитических кризов рекомендуется комплексная терапия антианемическими препаратами (железо, витамин В12) и переливаниями эритроцитарной массы. Спленэктомия в большинстве случаев при врожденной «несфероцитарной» гемолитической анемии оказывалась безрезультатной. Лишь в некоторых случаях был получен частичный эффект. По данным Ю. И. Лорие (1961), обобщившего опыт ЦОЛИПК (всего 9 случаев) а также нашей клиники (3 случая), спленэктомия дает относительно благоприятный результат в более легких случаях заболевания (анемия I типа по Selvin и Dacie), характеризующихся менее выраженным макроцитозом (средний диаметр эритроцитов 7,44—7,8 мкм) и незначительным снижением осмотической стойкости эритроцитов после суточной инкубации. В более тяжелых случаях анемии (II тип по Selvin и Dacie), характеризующихся более выраженным макропланцитозом (средний диаметр эритроцитов 8,5—8,88 мкм) и резким снижением осмотической стойкости эритроцитов после суточной инкубации, спленэктомия не эффективна и даже опасна. Аналогичные результаты получены Grouchy с сотрудниками (1960),

На основании сказанного выше вопрос о показаниях к спленэктомии следует решать в соответствии с клиническими данными (анемия, частые гемолитические кризы, спленомегалия со вторичным «гиперспленизмом» — лейкоцитозом) и руководствуясь «типажем» эритроцитов (определяемым по данным эритроцитометрии и осмотической стойкости эритроцитов после суточной инкубации без глюкозы и с добавлением глюкозы). Решающее значение в прогнозе операции, ее возможной эффективности в данных случаях приобретают методы радиоизотопной индикации при помощи Cr^{51} и изучения приживаемости донорских эритроцитов. В случае обнаружения преобладающей секвестрации эритроцитов в селезенке и сокращения сроков циркуляции донорских эритроцитов (что может указывать на существование внеэритроцитарных факторов гемолиза) можно рассчитывать на успех спленэктомии.

ОСТРЫЕ ГЕМОЛИТИЧЕСКИЕ АНЕМИИ, ОБУСЛОВЛЕННЫЕ ЭКЗОГЕННЫМИ ГЕМОЛИТИЧЕСКИМИ ФАКТОРАМИ

Остро протекающие гемолитические процессы, сопровождающиеся резкой анемией и желтухой, возникают при отравлениях гемолитическими ядами органического и неорганического происхождения (змеиный яд, грибной яд, сапонины, мышьяковистый водород, фосфор, фенилгидразин), при тяжелых ожогах или в связи с септической, стрептококковой или анаэробной инфекцией.

К гемолитическим анемиям инфекционной природы следует отнести анемию при острых приступах малярии. Основным фактором в патогенезе этой анемии является массовая инвазия организма малярийными плазмодиями, сопровождающаяся распадом эритроцитов в процессе шизогонии и меруляции паразитов. В дальнейшем, по мере того как малярия принимает затяжное течение, развивается метамалярийная гемолитическая анемия, в патогенезе которой главная роль принадлежит не прямому влиянию плазмодиев на циркулирующие эритроциты, а гиперплазии и повышенной гемолитической активности ретикуло-гистиоцитарной системы, главным образом селезенки (гиперспленизм).

Гемолиз при ожоговой болезни наблюдается в случае значительных ожогов, поражающих свыше 20% поверхности тела. Возникновение гемолиза связано как с непосредственно разрушающим действием высокой температуры на эритроциты в капиллярах обожженных частей тела, так и с образованием денатурированных белков, вызывающих появление аутоиммунных антиэритроцитарных антител. Гемолитический синдром при ожоговой болезни выявляется не сразу — он маскируется сгущением крови, наступающим вследствие шокового состояния и потери плазмы непосредственно после ожога. Симптомы анемии — снижение количества эритроцитов и гемоглобина — появляются в следующем, послешоковом периоде, в фазе компенсаторной гидремии. Одновременно с анемией развивается желтуха гемолитического типа. В тяжелых случаях наблюдается гемоглобинемия с гемоглинурией, осложняющейся поражением почек («гемолитическая почка») с явлениями почечной недостаточности, вплоть до развития уремии (последняя может развиваться и как следствие анурии, наступающей в связи с шоковым состоянием и обезвоживанием при обширных ожогах).

Прогноз. Предсказание зависит от тяжести поражения.

Лечение. Терапия заключается в борьбе с основной — ожоговой болезнью. Как мероприятие, направленное против обезвоживания в первой фазе — сгущения крови, рекомендуются обильные инфузии плазмы, протившоковой и кровезамещающей жидкости (полиглюкина), физиологического раствора, раствора глюкозы и др. Очень важно, чтобы жидкость поступала в максимальном количестве непосредственно в кровь. Поэтому при невозможности произвести внутривенную инфузию следует прибегнуть к паравенозному пути — вливанию в костный мозг, лучше всего в пяточную кость. Во второй, гидремической, фазе ожоговой болезни, особенно при выраженной анемии, показаны гемотрансфузии.

Гемолиз при лучевой болезни — см. Лучевая болезнь.

Химическими ядами, непосредственно вызывающими гемолиз, являются фенилгидразин, мышьяк, свинец и др.

Фенилгидразин — гемолитический яд замедленного действия, излюбленное средство, применяемое для получения экспериментальной гемолитической анемии. В прошлом фенилгидразин применяли как лекарственный препарат в лечении больных эритремией.

Применяемые в терапевтических дозах (0,1—0,2 г в день) фенилгидразин и его уксуснокислая соль — ацетилфенилгидразин — вызывают первоначально раздражение костного мозга с появлением ретикулоцитоза и нейтрофильного лейкоцитоза, вслед за которыми проявляется гемолитическое действие препарата, выражающееся в постепенном снижении количества эритроцитов и в меньшей степени гемоглобина. При более выраженной степени гемолиза в связи с передозировкой или длительным применением препарата даже после отмены последнего появляется вначале субиктеричность, переходящая в явную желтуху гемолитического типа, и развивается резкая анемия.

В качестве осложнений фенилгидразиновой терапии в результате массивного распада эритроцитов и их агглютинации могут возникнуть сосудистые тромбозы и инфаркты в органах, а также гемоглинурия с последующим поражением почек.

Ввиду указанных токсических свойств, а также в связи с появлением новых, более эффективных средств лечения эритремии (радиоактивный фосфор) от применения фенилгидразина с терапевтической целью в настоящее время отказались.

Гемолитическое действие мышьяковистого водорода и свинца см. Яды, вызывающие гемолиз.

Посттрансфузионные гемолитические синдромы, развивающиеся в связи с переливанием несовместимой (в групповом отношении) или резуснесовместимой крови, относятся к числу осложнений при переливании крови и рассматриваются в специальных руководствах по переливанию крови. Близкой по своему патогенезу к этим формам является гемолитическая болезнь новорожденных (см. ниже).

ГЕМОЛИТИЧЕСКАЯ БОЛЕЗНЬ НОВОРОЖДЕННЫХ (ЭРИТРОБЛАСТОЗ ПЛОДА)

В отличие от физиологической желтухи новорожденных (*icterus neonatorum simplex*), свойственной подавляющему большинству (80—90%) новорожденных и дающей хороший прогноз, описываемая патологическая форма, известная также под названием «*icterus neonatorum gravis*», характеризуется исключительно тяжестью течения и, как правило, заканчивается смертью ребенка.

Этиология и патогенез. Происхождение гемолитической болезни новорожденных стало известным с 1940г., когда Landsteiner и Wiener обнаружили в эритроцитах человека новый агглютиноген, идентичный агглютиногену крови обезьяны *Macacus rhesus*, этот резус-фактор (Rh_0) является наследственным и содержится в крови у 85 % здоровых лиц независимо от их групповой принадлежности; у остальных 15% этот фактор отсутствует.

В свете учения о резус-факторе патогенез гемолитической болезни новорожденных представляется в следующем виде: у резус-отрицательной женщины в период беременности резусположительным плодом (получившим резус-фактор от резусположительного отца) образуются антирезус-агглютинины (рис. 53).

Материнские антитела проникают через плаценту в кровь плода и вызывают агглютинацию с последующим гемолизом эритроцитов. В результате у новорожденного в первые же часы жизни развиваются тяжелая гемолитическая желтуха и анемия с эритробластозом. Развитие эритробластоза плода следует рассматривать как проявление реакции костного мозга в ответ на сильнейший распад крови, который имеет место в организме плода. Подобный механизм развития гемолитической болезни новорожденных был доказан почти во всех случаях заболевания.

Антирезус-агглютинины в крови резус-отрицательной матери сохраняются в течение многих лет (приводится срок в 22 года) после рождения ребенка с гемолитической желтухой и эритробластозом. Поэтому диагноз гемолитической болезни новорожденного может быть поставлен ретроспективно на основании обнаружения в крови матери антирезус-агглютининов.

Так как дифференциация резус-фактора в эритроцитах плода начинается только с 3—4-го месяца внутриутробной жизни, то образование резус-антител в организме матери начинается не ранее IV—V месяца беременности. Поэтому при раннем прерывании беременности иммунизации женщины не наступает.

Согласно новейшим исследованиям, образование противорезусных антител в организме матери происходит в основном в конце беременности и в период родов, когда вследствие повреждения плаценты в кровообращение резусотрицательной матери поступает основная масса резусположительных эритроцитов плода, вызывающих сенсibilизацию.

Поэтому, как правило, гемолитическая болезнь новорожденных наблюдается не у первенцев, а чаще всего начиная со второй или третьей беременности (по мере накопления резус-антител с каждой беременностью). Следует, однако, помнить о том, что резус-конфликт может произойти и при первой беременности при условии предшествующей иммунизации резусотрицательной женщины введением резусположительной крови (в виде гемотрансфузии, изогемотерапии и даже гемоклизмы).

Резус-антитела обнаруживаются и в молоке резусотрицательных женщин. Известны случаи рецидива гемолиза у грудных детей, вскармливаемых материнским молоком, содержащим резус-антитела.

Спустя 2—3 недели после родов резус-антитела в молоке матери исчезают.

Гемолитическая болезнь новорожденных встречается иногда и при наличии у обоих родителей резусположительной крови, но при несоответствии в разновидностях этого фактора (C, D, E) или в случае несовместимости по некоторым другим, более редко встречающимся факторам (Duffy, Kell, Kidd и др.).

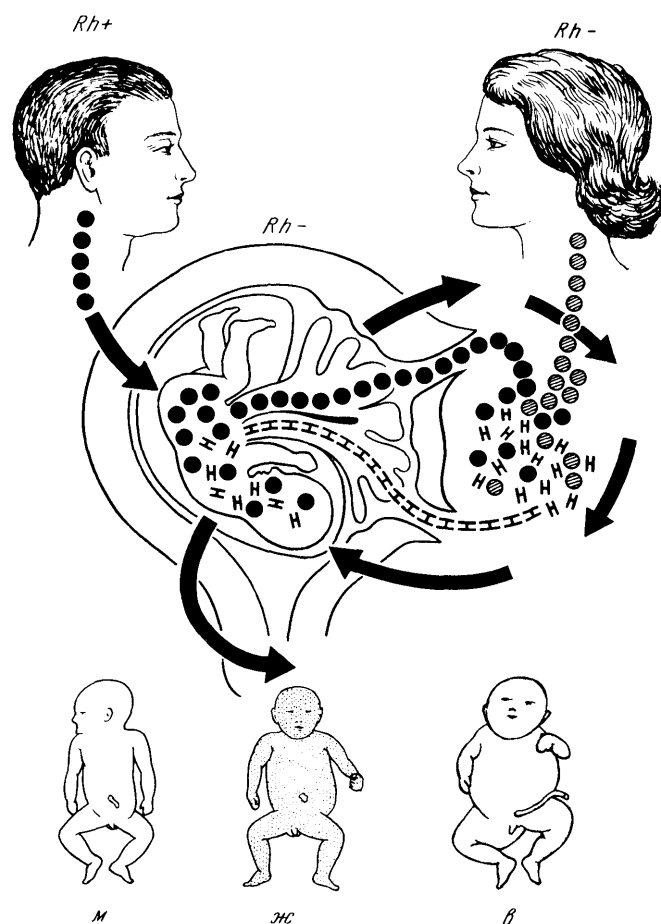


Рис. 53. Гемолитическая болезнь новорожденных. Схема резус-несовместимости (Поттер).

Резус-фактор (*Rh*) от отца передается плоду, т. е. эритроциты плода, так же как эритроциты отца (обозначенные черными кружками), содержат агглютиноген резус. У *Rh*-отрицательной матери, эритроциты которой не содержат резус-агглютиногена (обозначены заштрихованными кружками), при соприкосновении с кровью плода через плацентарное кровообращение образуются антирезус-антитела (*h*). Последние, поступая в организм резусположительного плода, вызывают внутриутробный гемолиз. Гемолитическая болезнь новорожденных проявляется в форме тяжелой желтухи новорожденных (*ж*). Другие формы резус-несовместимости матери и плода: внутриутробная смерть плода с его мацерацией (*м*) и водянка новорожденных (*в*).

В редких случаях гемолитическая болезнь новорожденных зависит от несоответствия крови матери и плода по группам системы АВО, когда через плаценту в кровь плода проходят анти-А или анти-В агглютинины, образовавшиеся в организме матери.

Более часто, чем резус-несовместимость, несовместимость крови матери и плода по антигенам А и В оказывается причиной спонтанных аборт и гемолитической болезни новорожденных в Японии, где процент резусотрицательных лиц очень невысок. По данным Matsunaga, 1/5 часть беременностей при браках японских женщин группы О с мужчинами группы А, В и АВ осложняется иммунным конфликтом (спонтанным аборт, гемолитической болезнью новорожденного) вследствие несовместимости по системе АВО.

По данным статистики гемолитическая болезнь новорожденных встречается один раз на 250—500 родов.

Клиническая картина. Клиника выражается в резкой желтухе, увеличении селезенки и печени, появлении кожных геморрагии. Гемолитический характер желтухи доказывается непрямой гипербилирубинемией (до 20 мг% и выше) и избыточным содержанием желчных пигментов в кале и уробилина в моче.

Наряду с гемолитической желтухой наблюдается анемия с огромным количеством эритробластов, достигающим 100—150 тысяч в 1 мм^3 , и высоким ретикулоцитозом. Со стороны белой крови отмечается лейкоцитоз с резко выраженным сдвигом нейтрофилов влево, вплоть до лейкомоидной реакции с появлением миелоцитов, промиелоцитов и миелобластов.

По тяжести и клиническим проявлениям различают три формы гемолитической болезни новорожденных.

1. Гемолитическая болезнь с общей водянкой. Эта форма обычно заканчивается внутриутробной смертью плода. В случае рождения дети погибают в ближайшие часы или (реже) дни.

2. Гемолитическая болезнь с выраженной анемией и желтухой. Последняя быстро нарастает с первых часов жизни. При неблагоприятном течении заболевания, чаще всего на 2—3-й день жизни (и болезни), появляются признаки так называемой ядерной желтухи, обусловленные поражением подкорковых ядер мозга и мозжечка и выражающиеся в наступлении судорог опистотонуса, мышечной гипертонии, повышении температуры, нарушении дыхания и заканчивающиеся отеком легких и смертью. В более благоприятно протекающих случаях симптомов поражения нервной системы не наблюдается.

3. Гемолитическая болезнь с умеренной анемией и без выраженной желтухи.

Диагноз гемолитической болезни новорожденных ставится на основании анамнестических, клинических и лабораторных (морфологических и серологических) данных.

Прогноз. Предсказание зависит от тяжести течения и формы болезни.

В случаях гемолитической болезни, протекающих с общей водянкой или ядерной желтухой, летальность весьма высока. В более легких случаях прогноз обычно благоприятный.

В среднем летальность при гемолитической болезни новорожденных в нелеченых случаях составляла 70—80%.

На вскрытии новорожденных, умерших от гемолитической болезни, наряду с явлениями желтухи и ишемии органов, а при отечной форме — водянки полостей и общего отека, обнаруживается особенно интенсивная желтушность в области продолговатого мозга и ядра подкорковой области головного мозга (ядерная желтуха). Микроскопически в последних обнаруживаются очаги некрозов. В печени, селезенке, почках, надпочечниках и других органах находят очаги экстрамедуллярного кроветворения наряду с гиперплазией красного костного мозга.

Лечение новорожденного ребенка состоит в повторных переливаниях через родничок резусотрицательной крови дробными дозами — по 50—100 мл, с интервалами в 2—3 дня.

Переливания резусположительной крови противопоказаны, поскольку в крови новорожденного содержатся антирезус-агглютинины, трансплантированные от матери через плацентарное кровообращение. По той же причине абсолютно недопустимы переливания материнской крови (независимо от ее резусотрицательности).

В 1946 г. рядом авторов было предложено производить эксангвинацию-трансфузию, т. е. выпускание всей крови новорожденного с одновременным переливанием резусотрицательной крови (так называемое обменное переливание крови)⁵.

При обменном переливании крови соблюдается равновесие между введенной и выпущенной кровью, но по окончании эксангвинации вводят дополнительно 50—100 мл крови. В общей сложности объем выпущенной крови составляет 300—400 мл, а объем перелитой крови — 400—600 мл, что соответствует двойному объему крови новорожденного. Метод обменных трансфузий дает возможность заменить кровь новорожденного на 75—80% донорской кровью. Благодаря этой процедуре удается освободить организм новорожденного от токсических продуктов распада эритроцитов — гипербилирубинемии, а также от материнских резус-антител, в результате чего прекращается гемолиз, исчезает желтуха и восстанавливается нормальная картина крови.

Важно производить обменное переливание как можно раньше, в первые часы жизни новорожденного. Вместо цельной крови применяют кровь, обогащенную эритроцитами (что достигается отсасыванием 3/4 плазмы после отстаивания крови).

С введением в практику переливания резусотрицательной крови с одновременной эксфузией резусположительной крови, содержащей резус-антигена, летальность при гемолитической болезни новорожденных снизилась почти до 6%.

Заслуживают внимания сравнительные данные, полученные Diamond при переливании резусотрицательной крови от доноров-мужчин и доноров-женщин. Оказалось, что примерно на 150 переливаний мужской крови летальность среди новорожденных достигла 19,7%, тогда как примерно на 50 переливаний женской крови не наблюдалось ни одного летального исхода. Этот факт заставляет предполагать существование в женской крови какого-то особого фактора, возможно, гормональной природы, тормозящего развитие гемолиза от резус-несовместимости. Практический вывод, вытекающий из этих наблюдений сводится к тому, что при осложнениях на почве резус-несовместимости предпочтительнее переливать женскую резусотрицательную кровь.

Следует помнить, что непосредственно после обменной трансфузии наряду с общим улучшением состояния ребенка может наблюдаться некоторое усиление желтухи, которое вскоре исчезает. В остром, желтушном, периоде болезни рекомендуется адренкортикотропный гормон гипофиза в малых дозах (12—16 единиц в

⁵ Для обменного переливания крови пользуются либо «пуповинным» методом, т. е. введением крови через пуповину (метод пригоден только в первые часы после рождения, пока проходима пупочная вена), либо введением крови в подкожную вену головы при одновременном кровопускании из лучевой артерии.

сутки) в течение 8—10 дней, а также обильное введение глюкозы — внутрь, внутривенно и подкожно. Целесообразно введение витамина С (по 100 мг в день).

Профилактика. Предупреждение гемолитической болезни новорожденных заключается, во-первых, в организации учета и обследования всех беременных женщин с отягощенным анамнезом (выкидыши, мертворождения, желтуха новорожденных, предшествующие переливания крови, особенно сопровождавшиеся реакцией) и, во-вторых, в подготовке соответствующей резусотрицательной донорской крови для обменного переливания крови на случай появления на свет новорожденного с признаками гемолитической болезни.

В качестве «ранней» профилактики целесообразно при гемотерапевтических мероприятиях уже с раннего детского возраста учитывать резус-принадлежность девочек.

Важное профилактическое значение имеют акушерские мероприятия: в случае обнаружения у беременной высокого титра резус-антител разрешается досрочное родоразрешение — за 3—4 недели до родов — путем медикаментозной стимуляции родовой деятельности (Л. С. Персианинов). Немедленно после рождения живого младенца производится быстрая перевязка пуповины с целью уменьшить переход материнских резус-антител в кровотоки ребенка.

В настоящее время предпринимаются попытки предупреждения и лечения гемолитической болезни новорожденных путем применения специальных препаратов, нейтрализующих резус-антитела.

Известны благоприятные случаи предупреждения резус-конфликта путем введения резусотрицательным беременным женщинам, начиная с VI месяца антигистаминных препаратов. Как средства, предупреждающие гемолитическую реакцию, могут быть рекомендованы димедрол или диазолин по 0,05—0,1 2—3 раза в день. Указанные средства назначают сенсibilизированной женщине за 3—4 недели до родов.

Заслуживают внимания предпринятые группой американских исследователей: Krevans, Preda, Gorman, попытки путем однократной инъекции анти-Rh-гамма-глобулина высокого титра десенсибилизировать резусотрицательных женщин после первой беременности резусположительным плодом. Первые клинические наблюдения над несколькими десенсибилизированными подобным образом женщинами, сообщенные авторами на XI Международном конгрессе гематологов в Сиднее (1966), дали обнадеживающие результаты.

С целью профилактики резус-конфликта английскими учеными Finn и Clare на этом же конгрессе внесено предложение всем резусотрицательным женщинам в период родов резусположительного младенца вводить иммунный гамма-глобулин направленного действия, полученный от доноров, иммунизированных гамма-глобулином, добытым из крови женщин с высоким титром противорезусных антител.

ПАРОКСИЗМАЛЬНАЯ ХОЛОДОВАЯ ГЕМОГЛОБИНУРИЯ (ГЕМОЛИТИЧЕСКАЯ БОЛЕЗНЬ ОТ ОХЛАЖДЕНИЯ)

Это сравнительно редкое заболевание характеризуется острым, на фоне полного здоровья, развитием гемоглобинурии в результате охлаждения тела.

Этиология. Чаще всего пароксизмальная гемоглобинурия возникает в связи с перенесенными инфекционными заболеваниями. Этиологическая роль сифилиса — врожденного или приобретенного — в ряде случаев несомненна. Следует учесть, однако, что острые гемолитические процессы нередко дают положительную реакцию Вассермана.

Появление в сыворотке крови холодowych аутоагглютининов (гемолизинов) ставят в связь, в частности, с вирусной (гриппозной) пневмонией, когда титр агглютининов достигает очень высоких цифр. Агглютинины возникают на 2-й неделе пневмонии и держатся до 10 месяцев по выздоровлении. В невысоком титре (1:8) холодовые агглютинины обнаружены в сыворотке крови у большинства здоровых людей.

В нормальных условиях адсорбция агглютининов эритроцитами имеет место исключительно *in vitro* при температуре ниже 15° (первая, «холодная», фаза). При нагревании до 37° в присутствии комплемента наступает гемолиз (вторая, «теплая», фаза). В патологических случаях агглютинины проявляют сродство к эритроцитам при температуре, близкой к температуре человеческого тела (37°). При этом происходит феномен аутоагглютинации, *геср.* панагглютинация (так как агглютинируются эритроциты всех групп), с последующим гемолизом.

Патогенез. Причины пароксизмальной холодной гемоглобинурии заключаются во внутрисосудистом гемолизе, провоцируемом охлаждением при наличии в крови так называемых двухфазных патологических аутогемолизинов Donath—Landsteiner. Связь приступа с охлаждением отличает пароксизмальную холодую гемоглобинурию от других форм гемоглобинурии (в частности, от пароксизмальной ночной гемоглобинурии при болезни Маркиафавы) (см. ниже).

Клиническая картина. Клиника острой формы гемолитической болезни от охлаждения напоминает остроинфекционное заболевание, характеризующееся приступами озноба с повышением температуры до 38—40°, рвотой, схваткообразными болями в животе (главным образом в обоих подреберьях) и в поясничной области, желтушностью склер и кожи, увеличением печени и селезенки.

Нередко болезнь диагностируют как желчно-каменную болезнь, малярию, острый живот, пищевую интоксикацию и т. п. Появлению гемоглобинурии сопутствуют пояснично-крестцовые боли, высокая температура, рвота. Моча во время приступа интенсивно окрашена — от темно-вишневого до коричневого, почти черного цвета; в осадке обнаруживаются глыбки гемоглобина (метгемоглобина) и гемоглобиновые цилиндры при отсутствии эритроцитов. Через несколько часов после приступа моча становится светлее, гемоглобин исчезает.

После пароксизма гемолиза развивается картина острой гемолитической желтухи, обнаруживается увеличение печени и селезенки. Одновременно развивается картина острой гемолитической анемии со снижением гемоглобина в отдельных случаях до 10 единиц и признаками регенерации эритроцитов (полихроматофилия, ретикулоцитоз). В сыворотке крови определяют повышенное содержание «непрямого» билирубина и свободный гемоглобин.

В период гемолитического криза отмечают нейтрофильный лейкоцитоз, анэозинофилия и лимфопения. В дальнейшем, параллельно с развитием анемии, развиваются переходящая тромбоцитопения и лейкопения. Последнюю связывают с фагоцитозом эритроцитов (сенсibilизированных аутоагглютинидами DL) нейтрофилами и моноцитами, скапливающимися в капиллярах внутренних органов.

В период между гемолитическими кризами симптомы повышенного гемолиза либо полностью исчезают, либо становятся менее выраженными. Иногда заболевание, начинаясь исподволь, протекает по типу хронической гемолитической болезни, отличительной особенностью которой является связь обострения с моментом охлаждения и наличие в сыворотке крови холодowych аутогемолизинов.

В отдельных случаях высокая концентрация аутоагглютининов, не приводя к гемолизу, вызывает феномен внутрисосудистой аутоагглютинации эритроцитов.

Клинически этот феномен проявляется своеобразным локальным цианозом, преимущественно нижних конечностей, который нередко провоцируется охлаждением и исчезает под влиянием тепла. Наличием в сыворотке крови холодowych агглютининов с высоким титром в настоящее время пытаются объяснить внутрисосудистое образование тромбов при синдроме Рейно, облитерирующем тромбангите и тому подобных сосудистых заболеваниях. Из сказанного следует, что для возникновения гемолитического криза от холодowych агглютининов необходимы два условия: 1) наличие достаточно высокого титра аутоагглютининов; 2) разрешающий фактор в виде охлаждения.

Наряду с классической формой пароксизмальной гемоглобинурии, известной уже давно, описаны (Е. Л. Назаретян) менее выраженные формы гемолитической болезни от охлаждения, протекающие без гемоглобинурии.

Диагноз. Диагноз болезни ставится на основании наличия в крови холодowych аутогемолизинов. Присутствие аутогемолизинов в крови больного может быть обнаружено при помощи пробы с охлаждением (проба Доната—Ландштейнера).

Существуют различные модификации этой пробы. Наиболее простая проба состоит в том, что 2—3 мл свернувшейся крови больного в пробирке погружают на 10 минут в тающий лед, после чего на 30 минут переносят в водяную баню. При наличии аутогемолизинов DL наступает гемолиз.

Вне обострений болезнь распознается с трудом. Диагноз ставится по анамнестическим данным, подкрепленным положительным результатом холодowych проб.

Прогноз. Предсказание благоприятное. После окончания приступа гемоглобинурии наступает обычно полное клиническое выздоровление с исчезновением холодowych агглютининов.

Лечение. Терапия гемоглобинурийного приступа симптоматическая. Рекомендуются покой, антиспазматические средства (атропин, папаверин), хлористый кальций (10% раствор внутрь), внутривенные вливания аскорбиновой кислоты (5—10 мл 5% раствора). При развитии малокровия показано переливание крови или эритроцитной массы (150—200мл).

Профилактика. Профилактические меры предупреждения приступа вытекают из провоцирующей роли охлаждения. Вне приступа рекомендуется проводить закаливание организма по общим правилам.

ХРОНИЧЕСКАЯ ГЕМОЛИТИЧЕСКАЯ АНЕМИЯ С ПОСТОЯННОЙ ГЕМОСИДЕРИНУРИЕЙ И ПАРОКСИЗМАЛЬНОЙ НОЧНОЙ ГЕМОГЛОБИНУРИЕЙ (ПНГ). БОЛЕЗНЬ МАРКИАФАВА

Заболевание является особой формой хронической гемолитической анемии, характеризующейся внутрисосудистым гемолизом. Отличительной особенностью болезни служит постоянное выделение с мочой гемосидерина, а временами и свободного гемоглобина.

Болезнь встречается преимущественно у лиц среднего возраста (20—40 лет). Характеризуется хроническим циклическим течением с склонностью к обострениям под влиянием различных экзогенных и эндогенных факторов. Наряду с тяжелым течением описаны случаи заболевания, протекающие относительно благоприятно — длительностью до 32 лет. Имеются даже единичные наблюдения выздоровления от болезни Маркиафава.

Клиническая картина. Клиника болезни Маркиафава складывается из проявлений тяжелой гемолитической анемии, постоянной гемосидеринурии с периодическими гемоглобинурийными кризами, гемолитической желтухи и сосудистых тромбозов. Жалобы больных общего характера: слабость, головокружения, одышка, сердцебиения, головные боли и повышенная утомляемость — обуславливаются выраженностью анемии. Другие жалобы: боли в пояснице, абдоминальные боли, темная моча, рвота, озноб, коллапс — связаны с гемоглобинурийными и тромботическими кризами.

Специфическим проявлением болезни Маркиафава является пароксизмальная ночная гемоглобинурия. На этом основании принято обозначать болезнь, как ПНГ. Следует, однако, помнить, что это название отражает лишь наиболее выраженную степень гемолиза, проявляющуюся в виде гемоглобинурийных кризов, частота которых весьма вариабильна. В клинической практике нередко наблюдаются случаи, протекающие с длительными — помногу месяцев — «светлыми» (в буквальном смысле слова) интервалами, когда единственным достоверным клиническим симптомом болезни является почти постоянная гемосидеринурия. Если не учитывать этого обстоятельства, то болезнь будет не распознана в течение длительного времени, до тех пор, пока не выявится типичный пароксизм ночной гемоглобинурии. Поэтому название ПНГ, хотя и отражает весьма яркий момент клинической картины рассматриваемого заболевания, для болезни, отличающейся по существу необычайно длительным, хроническим течением, может быть принято лишь условно, для краткости обозначения.

Генез ночной гемоглобинурии объясняется физиологическим ацидозом, наступающим во время сна, и активацией в ночное время свертывающей и пропердиновой систем крови, провоцирующих гемолиз.

Связь внутрисосудистого гемолиза с состоянием физиологического ацидоза во время сна ярко демонстрируется следующим опытом: если изменить ритм сна и бодрствования, то изменится и ритм выведения кровяных пигментов с мочой — в случае гемолитического криза ночная гемоглобинурия становится дневной.

Из физиологии известно, что гемоглобин, поступающий из распавшихся эритроцитов непосредственно в кровь, соединяется со специфическим белком — носителем из группы α -глобулинов — гаптоглобином. В результате возникает крупномолекулярный комплекс гемоглобин—гаптоглобин (молекулярный вес 310000), не проходящий через почечный фильтр.

По данным современных исследователей, у здоровых лиц в сосудистом русле распадается около 10% эритроцитов циркулирующей крови. В нормальных условиях в плазме содержится 1—4 мг% гемоглобина.

Физиологическая роль гаптоглобина заключается в связывании этого небольшого количества гемоглобина, чем предупреждаются потери гемоглобина с мочой и развитие гемосидероза почек. Дальнейший метаболизм гемоглобина плазмы осуществляется в клетках ретикуло-гистиоцитарной системы, главным образом печени, по типу внутриклеточного гемоглобинолиза.

Гемоглобинсвязывающая способность гаптоглобина (при нормальном содержании последнего) такова, что гемоглобин плазмы начинает проходить через почечный фильтр при концентрации, превышающей 135 мг%.

Как показали исследования современных авторов, при болезни Маркиафава отмечается резкое снижение гаптоглобина (гипогаптоглобинемия).

Поэтому у больных ПНГ прохождение гемоглобина в мочу — гемоглобинурия может иметь место и при невысокой концентрации гемоглобина в плазме — не более 30—50 и даже 22 мг% (И. Ф. Корчмару).

Появление в плазме свободного гемоглобина, не связанного гаптоглобином, ведет к прохождению гемоглобина через клубочковый фильтр. Образующийся на уровне эпителия почечных канальцев гемосидерин выделяется с мочой — таков механизм гемосидеринурии как постоянного симптома неинтенсивного внутрисосудистого гемолиза. В моче гемосидерин обнаруживается в виде золотисто-коричневатых зерен и глыбок, обычно включенных в почечные эпителиальные клетки и цилиндры и дающих положительную реакцию на железо при прибавлении железосинеродистого калия и соляной кислоты (образуется берлинская лазурь).

При более значительной степени гемоглобинемии, достигающей 100—150 (в среднем 135) мг%, канальцевая реабсорбция оказывается недостаточной и гемоглобин появляется в моче — возникает гемоглобинурия, свойственная массивному внутрисосудистому распаду крови (рис. 54, а, б, в).

Таким образом, усиление внутрисосудистого гемолиза проявляется вначале повышением гемоглобинемии, затем выделением с мочой гемосидерина и, наконец, гемоглобинурией. Одновременно с гемоглобинурией наблюдается иногда и гематурия, т. е. выделение выщелоченных и поврежденных эритроцитов.

Характерной особенностью болезни Маркиафава является возникновение обострений под влиянием самых различных факторов: (интеркуррентные инфекции, переливания крови, лекарственные препараты — железа, мышьяка, витамины, вакцины, аспирин, хинин, камполон, сода, нитриты): менструации, алкоголь, психическое и физическое переутомление, оперативные вмешательства, пищевые нагрузки (мясо, рыба) и даже прием кортикостероидов (!). Наиболее сильным провоцирующим влиянием обладают инфекции, гемотрансфузии и стимуляторы эритропоэза.

В отличие от пароксизмальной холодовой гемоглобинурии пароксизмальная ночная гемоглобинурия, как правило, не провоцируется холодом.

Гемоглобин распавшихся эритроцитов, не прошедший через почечный фильтр (реабсорбированный на уровне почечных канальцев), подвергается в органах ретикуло-гистиоцитарной системы расщеплению до конечных безжелезистых продуктов — билирубина и уробилина. Результатом этого процесса является развитие желтухи гемолитического типа.

В крови отмечается периодически повышенная непрямая билирубинемия и постоянно — гемоглобинемия. Плейохромия желчи и испражнений выражена в меньшей степени, чем при других гемолитических анемиях, так как выделение пигментов (гемоглобина) происходит преимущественно с мочой. Все эти симптомы усиливаются в периоды гемолитических кризов.

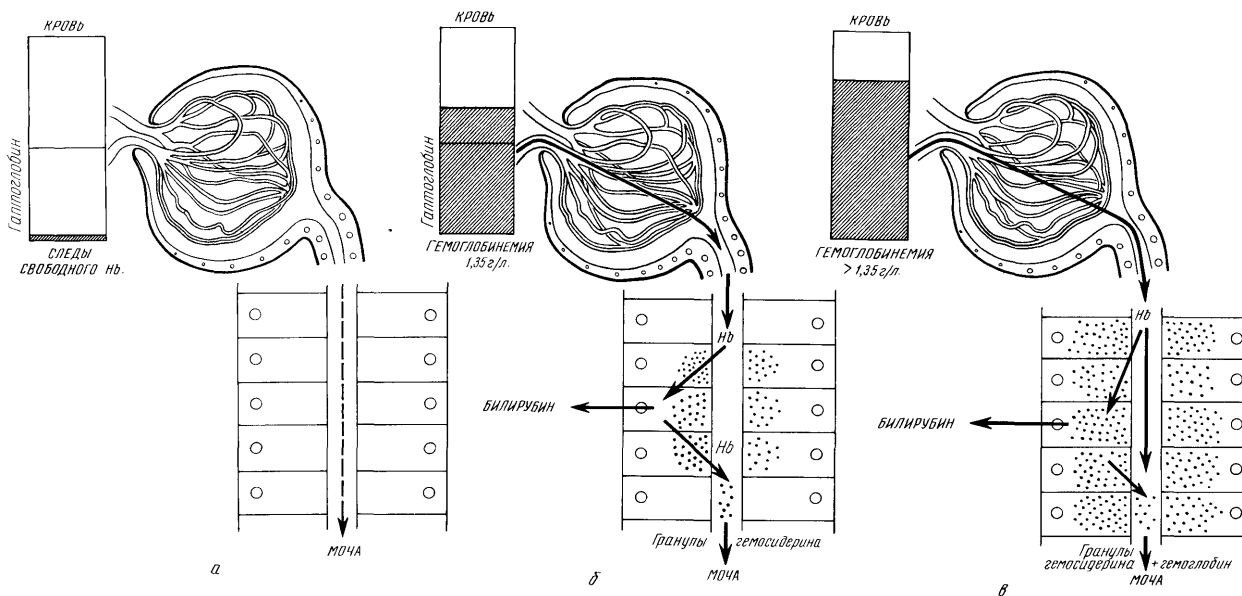


Рис. 54. Патофизиология гемосидеринурии и гемоглобинурии (по Казалю).

а — в нормальных условиях в плазме крови ничтожные следы свободного гемоглобина, не пропускаемые почечным фильтром; б — гемосидеринурия. При гемоглобинемии меньше 1,35 г/л часть гемоглобина, проходящая через почечные клубочки на уровне канальцев, полностью подвергается реабсорбции. В результате возникает гемосидероз эпителия почечных канальцев и в моче появляется гемосидерин; в — гемоглобинурия. При гемоглобинемии выше 1,35 г/л гемоглобин, подвергающийся обратному всасыванию на уровне почечных канальцев, полностью «насыщает» эпителиальные клетки. Излишек гемоглобина выделяется с мочой, придавая ей черноватый цвет. Из реабсорбированного на уровне канальцев гемоглобина образуется гемосидерин. Часть его, теряя железо, превращается в билирубин, поступающий в кровь и дающий картину гемолитической желтухи.

В связи с гемоглобинурийными кризами состояние больных резко ухудшается: анемия и желтуха усиливаются, развивается цианоз, больные впадают в коллаптоидное состояние; в редких случаях наступает смертельный исход при явлениях анемической комы в период так называемых регенераторных кризов. Обычно же вслед за гемоглобинурийным кризом наблюдается регенерация крови и наступает состояние субкомпенсации

— анемия и желтуха полностью не исчезают. Вне приступов гемоглинурии больные бледны и несколько иктеричны.

Спленомегалия нехарактерна для болезни Маркиафава. Лишь на высоте тяжелого гемоглинурийного криза наблюдается умеренное преходящее увеличение печени и селезенки. В отдельных случаях, осложненных тромбозами в системе воротной и селезеночной вен, отмечается более стойкое увеличение селезенки. Последняя может быть увеличенной и в связи с развитием посттрансфузионного гемосидероза.

Несмотря на постоянное выделение почками гемосидерина, концентрационная и выделительная функции почек в большинстве случаев не нарушаются.

Травматизация мочевых путей продуктами кровяного распада создает благоприятную почву для развития в них инфекции, что в некоторых случаях, при снижении иммунной сопротивляемости организма, может служить причиной развития сепсиса и гибели больных. В других случаях осложнение болезни пиелонефритом приводит к развитию почечной недостаточности.

Редким осложнением (по данным Г. Б. Берлинера, у 2 из 72 больных) является возникающая на высоте тяжелого гемоглинурийного криза «гемолитическая почка» с развитием преходящей острой анурии и азотемии.

Более постоянным симптомом является увеличение печени. Возникновение гепатомегалии связано в основном с дистрофическими изменениями, а также с застойными явлениями на почве анемической миокардиодистрофии. Имеют значение и сосудистые тромбозы в системе портальной вены и во внутривенных (центральных, дольковых) и печеночных венах. Известны случаи развития портального цирроза печени, а также синдрома Хиари (на почве тромбоза печеночных вен). В некоторых случаях, реже, чем при других формах гемолитической анемии, болезнь осложняется холелитиазом.

В период гемолитических кризов у больных нередко наблюдаются абдоминальные боли, связанные, по-видимому, с тромбозами мелких сосудов брюшной полости и дающие картину «острого живота», что в некоторых случаях служило поводом к неоправданному оперативному вмешательству.

Реже, чем при других формах гемолитической анемии, наблюдаются трофические язвы нижних конечностей, развивающиеся вследствие тромбозов периферических сосудов.

Опасным осложнением болезни являются тромбозы мозговых сосудов, дающие картину инсульта, иногда с летальным исходом (Ю.И.Лорие, 1964).

Как факт, заслуживающий внимания, следует отметить относительно хорошую переносимость беременности и родов женщинами, больными ПНГ (И. Ф. Корчмару, 1966). Crosby (1953) наблюдал даже уменьшение симптомов гемолиза в последние месяцы беременности.

Картина крови. Имеется выраженная анемия: количество эритроцитов падает до 2 000 000 и ниже. Анемия носит нормохромный или слегка гиперхромный характер за счет макроцитарного сдвига эритроцитов. Средний объем эритроцитов увеличен, ретикулоцитоз в период гемолитических кризов повышен; напротив, в период регенераторных кризов отмечается ретикулоцитопения.

Эритроциты при ПНГ на обычных препаратах крови, рассматриваемых в оптическом микроскопе, не представляют каких-либо существенных изменений; средний диаметр эритроцитов 7,5—8 мкм, т. е. соответствует нормомакроцитозу.

Осмотическая резистентность эритроцитов перед кризами слегка понижена, а после гемолитического криза, как и при других гемолитических анемиях, может стать повышенной, что свидетельствует о наличии при болезни Маркиафава двух популяций эритроцитов — «старой», менее стойкой, подвергающейся гемолизу, и «новой», более стойкой.

Белая кровь характеризуется лейкопенией, уменьшением количества сегментоядерных нейтрофилов; при инфекционных осложнениях развивается палочкоядерный сдвиг. Количество кровяных пластинок несколько понижено. Сравнительно редко наблюдается выраженная тромбоцитопения, сопровождающаяся кровотечениями.

Более частым осложнением болезни являются сосудистые тромбозы и эмболии, возникающие в связи с тромбированием мелких сосудов стромой гемолизированных эритроцитов. Известное значение имеют повышение свертываемости крови за счет выхода в кровь тромбопластического фактора из гемолизированных эритроцитов (а также тромбоцитов) и угнетение фибринолитической активности плазмы.

При тяжелом и длительном течении заболевания вследствие значительных потерь железа с мочой, достигающих в день 20 мг, что в 10 раз превышает пищевую рацию железа, наступает истощение тканевых запасов железа — развивается гипосидероз. При этом анемия приобретает железодефицитный характер: цветной показатель уменьшается до 0,5—0,6. Уровень железа плазмы вне криза снижается до 14 мг% и меньше (в период криза может наблюдаться временная гиперсидеремия — до 210 мг%). В редких случаях у больных наблюдаются даже *risa chlorotica*. Железосвязывающая способность плазмы (определяемая по уровню трансферрина) снижена.

Таким образом, своеобразие обмена железа при ПНГ состоит в том, что, несмотря на постоянный, приобретающий временами характер «кризов» гемолиз, у больных в силу утечки железа из организма («железный диабет»), как правило, гемосидероза органов (за исключением почек) не наблюдается, притом даже в тех случаях, когда производятся многочисленные — до 200 (!) и больше — переливания крови.

Костномозговое кроветворение характеризуется выраженной эритронормобластической гиперплазией. В этом отношении кроветворение при болезни Маркиафава принципиально ничем не отличается от кроветворения при других гемолитических анемиях. Однако длительный хронический характер заболевания и частые пароксизмы гемоглинурии, предъявляющие повышенные требования к костному мозгу, в конечном итоге приводят к выраженному истощению последнего, что проявляется в развитии панцитопении. Изредка возникают так называемые апластические, вернее арегенераторные, кризы. Костный мозг в этих случаях обнаруживает картину либо изолированной эритробластопении и даже эритробластофтиза (что соответствует понятию «парциальной» аплазии кроветворения), либо тотального миелопареза. При этом резко нарастает анемия, развивается лейкопения и тромбоцитопения; количество ретикулоцитов может снизиться до полного аретикулоцитоза. Нередко развиваются инфекционно-септические агранулоцитарные осложнения и кровоточивость. Острые арегенераторные кризы при ПНГ, как и при других гемолитических анемиях, обратимы. Нарастание числа лейкоцитов и тромбоцитов за несколько дней до появления ретикулоцитов свидетельствует об окончании арегенераторного криза и возобновлении гемопоэза. Костный мозг обычно регенерирует быстро — в этом принципиальное отличие арегенераторных кризов от истинно апластических состояний.

Патологоанатомическая картина. Патологоанатомические изменения характеризуются гемосидерозом почек, что свидетельствует о внутрисосудистой локализации гемолиза. Наиболее интенсивно выражено «ожелезение» эпителия извитых канальцев (табл. 28).

Признаков внепочечного гемосидероза, как правило, не наблюдается.

Известный интерес представляет гистологическое исследование селезенки. В отличие от других форм гемолитической анемии, с преимущественно внутриклеточным распадом эритроцитов, при болезни Маркиафава не отмечается гиперплазии эндотелия синусов и эритрофагоцитоза. Увеличение селезенки, достигающее изредка значительной степени (1000 г—наше наблюдение), происходит за счет множественных сосудистых тромбозов с развитием периваскулярного склероза.

Изменения в печени сводятся к дистрофическим и некробиотическим процессам, связанным с венозными тромбозами и с малокровием.

Этиология и патогенез. В течение ряда лет (с 1946 г.) патогенез болезни Маркиафава (ПНГ), как и большинства приобретенных гемолитических анемий, рассматривался с точки зрения возможной аутоиммунизации организма. Оказалось, однако, что пробы Кумбса при ПНГ, как правило, выпадают отрицательно. Наблюдающиеся в отдельных случаях ПНГ положительные тесты Кумбса (чаще непрямой), так же как обнаружение антилейкоцитарных антител, следует рассматривать как результат изоиммунизации, возникающей в связи с повторными гемотрансфузиями.

Отрицательные результаты иммунологических исследований наряду с неэффективностью кортикостероидной терапии (см. ниже) и спленэктомии позволяют отвергнуть аутоиммунный генез ПНГ.

Не подтвердилось и высказывавшееся некоторыми авторами мнение о возможной связи ПНГ с серологическими особенностями, в частности с резус-принадлежностью больных. Так, И. Ф. Корчмару (1966) среди 35 больных ПНГ обнаружил всего 7 резус-отрицательных, что составляет 20%, т.е. отношение, близкое к статистической величине (16%), полученной при исследовании контрольной группы в 9766 человек (по данным М. А. Умновой и Р. М. Уринсон).

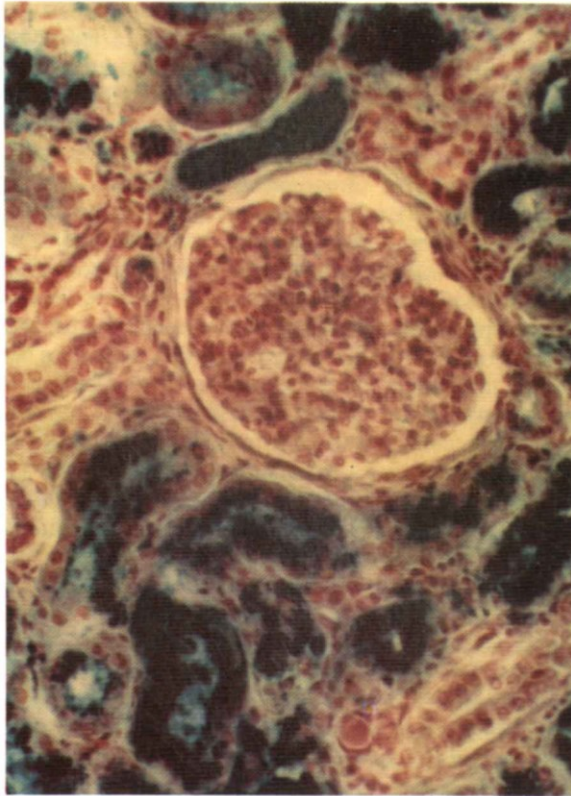


Табл. 28. Болезнь Маркиафава. Значительные отложения гемосидерина в канальцевом аппарате почек. Виден неизменный почечный клубочек.

Отсутствие семейных форм болезни Маркиафава, в частности отсутствие сочетанных заболеваний у однояйцевых близнецов⁶, дало основание рассматривать эритроцитопатию при ПНГ в плане соматической мутации (Dacie), возникающей под влиянием еще неизвестных мутагенных факторов.

Согласно гипотезе Beutler и соавторов, пролиферация патологического клона клеток при ПНГ, подобно хроническому миелолейкозу, может быть обусловлена нарушением со стороны 21-й пары хромосом.

Предпосылкой для данной гипотезы послужили биохимические исследования, выявившие при ПНГ (как при хроническом миелолейкозе) пониженное содержание в лейкоцитах щелочной фосфатазы, продукция которой, как известно, регулируется 21-й парой хромосом. Отсюда родилась идея, что ПНГ представляет собой не первично гемолитическую болезнь, а системное заболевание костного мозга, при котором патологический клон клеток, вступая в «конкуренцию» с нормально функционирующей кроветворной тканью, постепенно ее замещает. На позиции признания первичного поражения кроветворной системы стоит ряд авторов, в том числе Dameshek, рассматривающий ПНГ в качестве панмиелопатии с появлением патологического клона эритроцитов, подвергающихся внутрисосудистому гемолизу.

В последние годы патогенез пароксизмальной ночной гемоглобинурии рассматривается в плане приобретенной эритроцитопатии, при которой патологические эритроциты оказываются повышено чувствительными по отношению к физиологической гемолитической системе крови. В пользу данного предположения свидетельствуют опыты *in vitro* (Ham и др.), обнаружившие быструю разрушаемость эритроцитов больных ПНГ в крови здоровых реципиентов. При этом оказалось, что не все эритроциты донора, больного ПНГ, циркулируют в крови реципиента одинаковый срок. На этом основании авторами были выделены две популяции эритроцитов: одна с коротким сроком «жизни», другая — со сроком, приближающимся к нормальному. Наблюдения, проведенные рядом авторов, в частности И. Ф. Корчмару, с эритроцитами больных ПНГ, мечеными Cr^{151} , показали, что наряду с эритроцитами, $T_{1/2}$ которых составляет 21—25 дней (т. е. близко к нормальному), обнаруживается группа («популяция») эритроцитов с чрезвычайно укороченным $T_{1/2}$, составляющим всего от 1—2 (!) до 7—8 дней. Аналогичные данные ($T_{1/2} = 2—3$ дня) получены Vrabec и соавторами.

С этими данными согласуются результаты определения осмотической и кислотной резистентности эритроцитов, дающие характерные «двугорбые» кривые с двумя пиками, соответствующими двум популяциям эритроцитов — с повышенной и пониженной стойкостью. Факт существования двух групп («популяций»)

⁶ Персональное сообщение Dameshek, наблюдавшего на протяжении 20 лет гомозиготного (однойцевого) близнеца больного ПНГ, свободного от каких бы то ни было проявлений внутрисосудистого гемолиза.

эритроцитов при ПНГ подтверждается и структурными изменениями эритроцитов, обнаруживаемыми при электронной микроскопии.

Как ни подкупает «клонная» теория патогенеза ПНГ своей квазиперспективностью — возможностью воздействовать на патологический клеточный клон антиметаболитами, факты свидетельствуют не в ее пользу.

На наш взгляд, существование двух популяций эритроцитов при хроническом, периодически обостряющемся гемолизе — болезни Маркиафава, равно как при врожденном микросфероцитозе, не означает генетической обусловленности и самостоятельности двух клонов. Речь идет лишь о двух популяциях эритроцитов, возникающих по выходе из костного мозга вторично, в условиях сосудистой циркуляции.

В отличие от болезни Минковского, характеризующейся тем, что в крови циркулируют эритроциты в прегемолитическом состоянии — микросфероциты, — окончательное разрушение которых происходит внесосудисто в клетках ретикулогистиоцитарной системы селезенки, при болезни Маркиафава в крови циркулируют уже гемолизирующиеся эритроциты, находящиеся на последней стадии гемолиза, осуществляемого внутрисосудисто. Естественно, что при последней форме — ПНГ — особенно рельефно должны сказываться биологические различия между «популяцией», т. е. группой более молодых эритроцитов, еще сохранивших свои основные качества — стойкость по отношению к гипотоническим растворам и кислотам и способность удерживать радиоактивный хром (Cr^{51}), и популяцией эритроцитов, уже находящихся в стадии распада.

Концепция Dacie о соматической мутации, ведущей к возникновению патологического клона эритроцитов, не подтверждается и данными изучения кариотипа: ни у одного из больных ПНГ не было обнаружено ни зуплоидии, ни каких-либо других ненормальностей в хромосомной структуре костномозговых клеток.

Ведущиеся на протяжении последних лет (с 1951 г.) исследования с помощью фазово-контрастной и электронной микроскопии, выявили в эритроцитах больных ПНГ изменения, рассматривавшиеся первоначально как специфические для данного заболевания.

Однако, как показали современные электронномикроскопические исследования, субмикроскопические изменения структуры эритроцитов не являются постоянными и строго специфическими для ПНГ и могут быть расценены как изменения, свойственные строю поврежденных эритроцитов. В этом аспекте структурные изменения эритроцитов при ПНГ следует рассматривать не как причину, а, напротив, как следствие внутрисосудистого гемолиза, с наличием в сосудистом русле гемолизированных (или гемолизирующихся) эритроцитов, чьи «тени» в силу своеобразных условий внутрисосудистого гемолиза отличаются от артефициально гемолизированных (дистиллированной водой) эритроцитов своей пятнистой, как бы «гранулированной» стромой.

Доказательством этого положения могут служить новейшие электронномикроскопические исследования Jean и соавторов (1965). Изучая ультраструктуру эритроцитов больных ПНГ и, в качестве контроля, эритроцитов здоровых лиц, авторы получили следующие результаты: ультраструктуры эритроцитов здоровых лиц и больных ПНГ вне гемолиза не обнаруживают каких-либо существенных отличий. Зато эритроциты больных ПНГ, подвергнутые инкубации в условиях кислотного теста Хэма (см. ниже), отличаются от эритроцитов, взятых у здоровых лиц и обработанных тем же способом, наличием грубой пятнистости в виде коагулированных хлопьев. Более того, оказалось, что совершенно идентичная пятнистость обнаруживается в эритроцитах больных пароксизмальной холодовой гемоглобинурией (ПХГ), предварительно подвергнутых воздействию двухфазных холодовых гемолизиннов Доната—Ландштейнера.

Из этих исследований следует вывод, что грубая грануляция (пятнистость), обнаруживаемая в строю эритроцитов при ПНГ (равно как при ПХГ), неспецифична; она свидетельствует лишь об однотипных особенностях внутрисосудистого патологического гемолиза.

Многие авторы, начиная с Audkore и Hartmann, придают патогенетическое значение обнаруженному у больных ПНГ понижению ацетил-холинэстеразной активности (АХЭ) эритроцитов. Полагают, что этот фермент обеспечивает нормальную проницаемость мембраны эритроцитов. Со снижением активности АХЭ в эритроцитах нарушается их проницаемость.

Понижение активности АХЭ при болезни Маркиафава является почти постоянным симптомом, отмечаемым у подавляющего большинства больных, особенно в период обострения болезни. В период ремиссии активность АХЭ нормальная (по данным Г. Б. Берлинера).

Значение ацетил-холинэстеразной активности эритроцитов определяется ее отношением к возрасту эритроцитов: известно, что в обычных условиях с «постарением» эритроцитов (или их преждевременной «прогерией») активность АХЭ снижается.

По данным некоторых авторов (Auditore и Hartmann), содержание АХЭ при ПНГ понижено и в костномозговых эритроцитах.

Как показали современные исследования, понижение ацетил-холинэстеразной активности эритроцитов не является строго специфическим признаком болезни Маркиафава — оно может быть и при других гемолитических процессах: при врожденной гемолитической анемии, гемолитической болезни новорожденных (связанной с изосенсибилизацией в системе АВО), аутоиммунном гемолизе и даже при пернициозной анемии в стадии обострения.

Исследования Metz и соавторов показали, что блокада АХЭ при помощи октаметилпирофосфамида не влияет на продолжительность «жизни» нормальных эритроцитов. Таким образом, между активностью АХЭ в эритроцитах и их устойчивостью не обнаруживается корреляции. На основании этих данных высказывается мнение, что повышенный гемолиз при ПНГ не стоит в каузальной связи со снижением активности АХЭ в эритроцитах.

Другие ферменты в эритроцитах не обнаруживают особых отклонений: кислая фосфатаза в нормальных пределах; уровень аденозинтрифосфата (АТФ), аденозиндифосфата (АДФ) в части случаев лишь слегка снижен. Содержание редуцированного глутатиона, по одним данным, слегка повышено, по другим данным, слегка понижено. Активность дегидрогеназы глюкозо-6-фосфата (ДГ6Ф) не понижена, а по некоторым наблюдениям даже повышена. Не обнаруживается каких-либо характерных изменений в содержании сульфгидрильных (SH) групп в эритроблестах и эритроцитах.

Подытоживая все эти данные, следует прийти к выводу, что характер энзиматического дефекта при болезни Маркиафавы до настоящего времени остается неясным. Полагают, что имеется повреждение не одного, а целого комплекса ферментов — протеинов стромы эритроцитов, а также системы поверхностных (мембранных) энзимов и липидов.

С 1955 г. внимание исследователей было привлечено тем фактом, что лизис патологически измененных эритроцитов при ПНГ усиливается в присутствии выделенного Pillemer и его группой из свежей плазмы человека пропердина — иммунного, противинфекционного фактора, вступающего во взаимодействие с третьей фракцией (С3) комплемента, а также ионов магния (Mg^{2+}). Показано, что с удалением пропердина или комплемента из плазмы, последняя теряет свои литические свойства, напротив, добавление очищенного пропердина полностью восстанавливает гемолитические свойства по отношению к эритроцитам больного ПНГ. Гемолиз неполноценных эритроцитов при ПНГ осуществляется третьим компонентом комплемента (С3) путем непосредственной адсорбции пропердина стромой патологически измененных эритроцитов. В аспекте этих данных получает объяснение провоцирующее ПНГ влияние интеркуррентной или присоединяющейся к заболеванию инфекции, при которой содержание в крови пропердина возрастает.

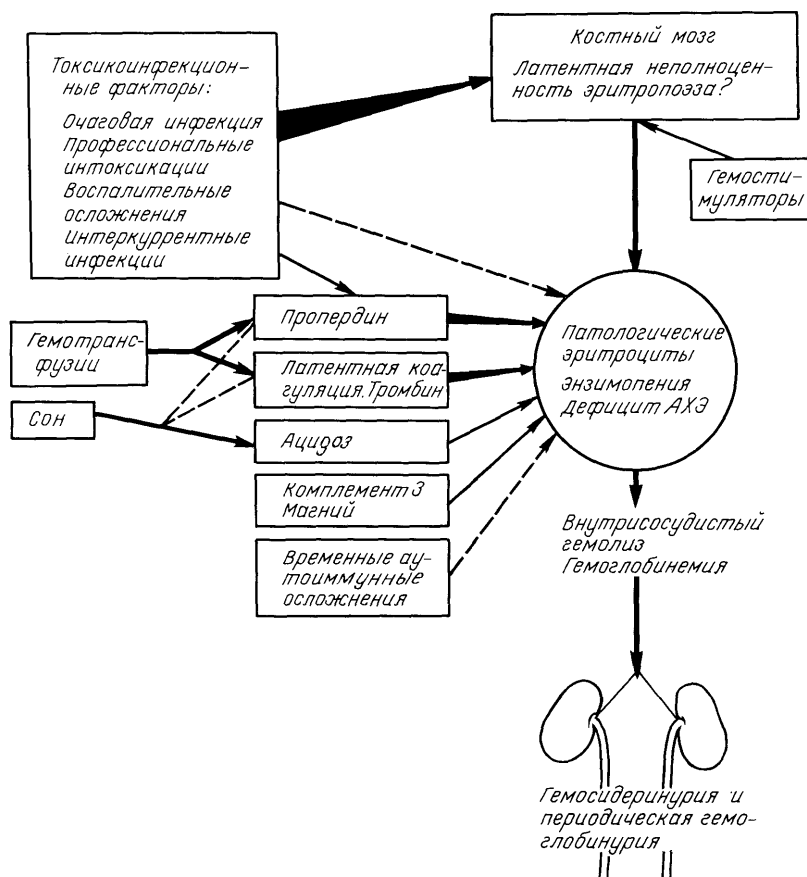


Рис. 55. Этиология и патогенез пароксизмальной ночной гемоглобинурии (ПНГ) (Г. А. Алексеев и Г. Б. Берлинер).

Crosby и Dameshek показали, что гемолитические свойства плазмы активируются при добавлении тромбина и инактивируются при добавлении гепарина, а также оксалата и цитрата, связывающих ионизированный кальций. На этом основании Crosby предложил тромбиновую пробу, т.е. использовать активирующее влияние тромбина на гемолитическую систему в качестве дифференциально-диагностического теста при ПНГ.

Интенсивность гемолиза повышается и под влиянием отдельных факторов свертывания крови — протромбина, проакцелерина, проконвертина, а также протамин-сульфата.

В свете наших современных знаний взаимоотношения между свертывающей и гемолитической системой при пароксизмальной ночной гемоглобинурии принимают характер цепной реакции: свертывающие факторы плазмы активируют гемолиз, в результате же распада эритроцитов из последних выделяется тромбопластический фактор — эритроцитин, который активирует свертывающую систему крови.

Современные представления о патогенезе болезни Маркиафава могут быть обобщены в виде следующей схемы (рис. 55).

Диагноз. В типичных случаях, протекающих с пароксизмами гемоглобинурии, диагноз болезни Маркиафава не представляет затруднений. О возможности ПНГ следует думать в каждом случае анемии или панцитопении, протекающей с признаками повышенного гемолиза, без увеличенной селезенки, рефрактерной к антианемической терапии (включая кортикостероидные гормоны) и дающей нередко ухудшение, вплоть до развития гемолитического — гемоглобинурийного — криза под влиянием препаратов железа, переливания крови и т. п. Наиболее постоянным (по нашим наблюдениям, встречающимся почти в 100% случаев) признаком болезни является гемосидеринурия, выявляемая в нативном виде при обычном микроскопировании осадка мочи и при реакции на железо с получением «берлинской лазури». Нам неоднократно приходилось убеждаться в ценности этого признака, являющегося в ряде случаев первым диагностическим симптомом, нацеливающим врача на диагноз ПНГ.

Бесспорное диагностическое значение имеет и кровяной детрит, обнаруживаемый в осадке мочи, обычно непосредственно после пароксизма гемоглобинурии. В распознавании заболевания известную роль в стадии ремиссии играет определение свободного гемоглобина плазмы, достигающее, по данным И. Ф. Корчмару, 6,25—18,75 мг% (у здоровых лиц содержание гемоглобина плазмы не превышает 1—4 мг%). Характерной особенностью, отличающей ПНГ от других состояний внутрисосудистого гемолиза, является повышение гемоглобинемии во время сна.

Раннюю диагностику ПНГ облегчает применение простых гемолитических тестов.

1. Кислотный тест Хэма. Исходя из известного факта повышенной чувствительности эритроцитов больных пароксизмальной ночной гемоглобинурией к кислой среде, Нам (1937) предложил диагностическую пробу, заключающуюся в том, что эритроциты больного ПНГ в свежей подкисленной человеческой сыворотке подвергаются гемолизу (нормальные эритроциты в этих условиях не гемолизируются).

2. Проба на спонтанный аутогемолиз Хегглина и Майера, основанная на ускоренном разрушении эритроцитов после инкубации при 37° в течение 6—24 часов, оказалась неспецифичной для болезни Маркиафава, так как она может давать положительные результаты и при других гемолитических процессах.

3. Тест Кросби основан на повышенной чувствительности эритроцитов больных ПНГ к тромбину.

4. Сахарная проба (Гартман и Дженкис) основана на повышенной чувствительности эритроцитов больного ПНГ к комплементу в присутствии сахарозы: при добавлении к ее раствору одногруппной донорской сыворотки эритроциты больного быстро подвергаются гемолизу.

По наблюдениям нашей клиники (Л. И. Идельсон) сахарозная проба является строго специфичной для болезни Маркиафава.

Дифференциально-диагностические затруднения возникают в тех случаях, когда наряду с гемолитическим синдромом (постоянная гемосидеринурия, пароксизмальная гемоглобинурия) наблюдается гипопластическое состояние кроветворения — панцитопения и тромбоцитопенические кровотечения.

Ю. И. Лорие и Л. А. Данилова склонны расценивать подобные случаи как терминальное завершение болезни Маркиафава гипоплазией костного мозга. Мы вместе с Ф. Э. Файнштейном, М. С. Дульциным, Г. Б. Берлинером допускаем и обратную возможность, т. е. вторично осложненной гемолитическим компонентом гипопластической анемии, причем, что очень существенно, анемия не адекватна степени гемолиза. Отличительным признаком гипопластической анемии от болезни Маркиафава является хорошая переносимость гемотрансфузий.

Существование вторичного синдрома внутрисосудистого гемолиза мы отмечаем и при системной миелолипролиферативной патологии, в частности при остеомиелосклерозе с эритробластической метаплазией селезенки (тип Воган).

Прогноз. Предсказание при болезни Маркиафава серьезно. Даже при относительно благоприятном течении заболевания могут наступать внезапные тяжелые обострения с летальным исходом за счет развития тромбозов или генерализации латентной инфекции; опасны регенераторные кризы.

По статистическим данным, смерть в 50% случаев наступает в результате развития сосудистых осложнений: тромбозов, кровоизлияний, инфарктов — в любых областях, главным образом в системе мезентериальных и мозговых сосудов. В остальных 50% случаев смертельный исход развивается в результате инфекционных осложнений (уросепсиса) и анемической комы (при регенераторных кризах), изредка почечной недостаточности — уремии.

Лечение. Терапия больных ПНГ представляет сложную задачу, если учесть, что больные ПНГ отличаются необыкновенно повышенной чувствительностью ко всевозможным медикаментозным и гемотерапевтическим средствам. Сложность заключается прежде всего в провоцирующем влиянии многих терапевтических средств. По выражению Crosby, «пароксизмальную ночную гемоглинурию лучше всего лечит тот врач, который назначает меньше лекарств».

Заместительная гемотрансфузионная терапия продолжает оставаться наиболее эффективным средством лечения. Предложенные в свое время переливания плазмы, так же как переливания цельной крови, как правило, вызывают бурную реакцию с усилением признаков гемолиза и поэтому должны считаться противопоказанными.

Что касается переливаний эритроцитной массы, то, как показывает накопленный клиникой опыт, и они нередко дают обострения, обусловленные примесью плазмы.

Согласно клиническим наблюдениям «старая» эритроцитная масса переносится больными несколько лучше свежей. Исходя из этих данных, Ю. И. Лорие предложил переливать эритроцитную массу со сроком консервирования не менее 7 дней (срок инактивации пропердина).

С целью избежать гемотрансфузионных реакций Dacie предложил при болезни Маркиафава переливание эритроцитов, предварительно трижды отмытых от плазмы в физиологическом растворе и вводимых реципиенту немедленно или не позже 48 часов после хранения в леднике при 4°. Отмытые эритроциты хорошо переносятся больными даже при условии повторного — раз в 4—5 дней — введения в больших дозах (200—400 мл) и являются по общему признанию лучшим средством лечения болезни Маркиафава.

Абсолютными, жизненно важными показаниями и трансфузии эритроцитной массы являются регенераторные кризы.

Применение глюкокортикоидных гормонов в сочетании с переливаниями эритроцитной массы, по нашим наблюдениям, в отдельных случаях дает благоприятный эффект, снижая повышенную реактивность организма по отношению к перелитой крови.

Со времени введения в клиническую практику безреактивных переливаний отмытых эритроцитов отпала необходимость прибегать к гормональной «защите», тем более что, как показывает клинический опыт, некоторые больные болезнью Маркиафава дают реакции даже на введение кортикостероидных препаратов.

По мнению современных авторов, отрицательный эффект кортикостероидных гормонов обусловлен их активирующим влиянием на свертывающую систему крови и тормозящим влиянием на фибринолитическую систему, что может привести к усилению гемолиза и к тромбоэмболическим осложнениям. Неблагоприятное влияние кортикостероидных гормонов связывают также с обострением латентной инфекции и ее генерализацией.

На основании представления о существующей взаимосвязи процессов гемолиза и тромбообразования (см. выше) для купирования гемолиза предложены антикоагулянты.

Антигемолитическое действие антикоагулянтов, четко выраженное *in vitro*, оказалось весьма незначительным *in vivo*. Большинство авторов, занимавшихся антикоагулянтной терапией больных ПНГ, рекомендует ее в основном в период тяжелых гемоглинурийных кризов для профилактики и лечения тромбозов, при этом предпочтение отдается антикоагулянтам непрямого действия (неодикумарин, пелентан, фенилин), так как терапия гепарином признается небезопасной (угроза кровотечения). Лечение антикоагулянтами, естественно, должно проводиться под контролем свертываемости крови и протромбинового времени.

Препараты железа ввиду их обычно плохой переносимости и возможного усиления гемолиза (описаны многократные случаи гемоглинурии, спровоцированной приемом железа) многие авторы считают противопоказанными даже тем больным, у которых отмечаются явления гипосидероза (*pica chlorotica*).

Тем не менее следует согласиться с авторами, считающими, что в тех случаях болезни Маркиафава, когда дефицит железа является основным компонентом в патогенезе анемии, «не давать больным препаратов железа нельзя».

В известной мере реакции при введении препаратов железа можно избежать, применяя препараты железа вместе с анаболическими стероидными гормонами — андрогенами.

Назначение метиландростендиола, флюоксиместерона, неробола и других синтетических стеранолов, назначаемых в день по 15—60 мг (в зависимости от выраженности анемии и интенсивности гемолиза) одновременно с препаратами железа, по нашим наблюдениям, уменьшает реакцию от введения железа и способствует улучшению показателей красной крови. Препараты витамина В₁₂ даже в случае их хорошей переносимости не эффективны.

Хотя в литературе имеются указания на положительный эффект спленэктомии (урежение гемолитических кризов, уменьшение посттрансфузионных реакций, улучшение морфологических показателей крови) в отдельных случаях болезни Маркиафава, операцию удаления селезенки при данном заболевании в принципе следует считать непоказанной.

У наблюдавшегося нами больного с синдромом Маркиафава, развившимся на фоне метамагярийной спленомегалии, спленэктомия дала лишь временное улучшение — пароксизмы гемоглобинурии повторялись и после операции.

Не увенчались успехом и попытки (Beutler, Collins) применить при ПНГ цитостатики — иммунодепрессанты, в частности 6-меркаптопурин.

В период гемолитического криза с гемоглобинурией благоприятный эффект (в плане некоторого уменьшения и даже купирования гемолиза) достигается внутривенными вливаниями плазмозаменителей — декстрана или полиглюкина — в обычных дозах (500— 1000 мл). Полагают, что эти препараты связывают пердиновую систему и тем предотвращают гемолиз.

При развитии острой почечной недостаточности в связи с массивной гемоглобинурией показаны новокаиновые околопочечные блокады, внутривенное введение новокаина, плазмозамещающих жидкостей (полиглюкин), в случае анурии — операция гемодиализа («искусственная почка»).

Исключительно важное значение приобретает применение антибиотиков в борьбе с очаговой инфекцией — хроническим пиелонефритом и др.

МАРШЕВАЯ ГЕМОГЛОБИНУРИЯ

Появление черной мочи в связи с напряженным маршем было впервые описано Fleischer (1881) у одного молодого солдата.

Feigl (1916) в период первой мировой войны, исследуя молодых солдат в походе, у 15 из 27 обнаружил следы гемоглобина (гематина) в сыворотке крови и кровяной пигмент в моче. Как правило, маршевая гемоглобинурия (не миоглобинурия!) обнаруживается у физически крепких, молодых лиц в связи с повышенной нагрузкой на мышцы нижних конечностей — после длительной ходьбы, марша, бега, лыжного перехода. Показательно, что другие мышечные нагрузки, в которых участвуют преимущественно мышцы туловища и верхних конечностей, к гемоглобинурии не приводят. Маршевая гемоглобинурия не провоцируется охлаждением.

Патогенез. Первоначально предполагали (Gilligan и Blumgart, 1941, и др.), что сущность маршевой гемоглобинурии заключается в усилении, под влиянием физической нагрузки в ортостатическом положении, процессов физиологического гемолиза, сопровождающихся повышением уровня гемоглобина плазмы и в снижении почечного порога, вследствие чего в мочу проходит кровяной гемоглобин, освобождающийся при распаде эритроцитов. Согласно новейшим исследованиям Crosby и сотрудников (1966) гемоглобинсвязывающая способность плазмы (resp. содержание гаптоглобина) в период гемоглобинурийного криза, спровоцированного двухчасовым маршем, оказывается сниженной, вновь восстанавливаясь после отдыха на койке.

В последние годы внимание исследователей (Davidson, 1964) привлек тот факт, что повышение уровня гемоглобина плазмы и гемоглобинурия появляются после бега по-твердому (земляному, деревянному) грунту и не развивается у тех же бегунов после бега по мягкой траве. Этим же автором было показано, что гемоглобинемия и гемоглобинурия могут быть предотвращены в том случае, когда бег теми же лицами совершается в бутсах, снабженных эластическими стельками. Таким путем было показано, что внутрисосудистый гемолиз при маршевой («спортивной») гемоглобинемии-урии имеет место в сосудах нижних конечностей вследствие механической травмы эритроцитов при прохождении последних через эти сосуды при длительном беге по твердой поверхности.

Исследования Davidson, раскрывшие непосредственный механизм казавшейся загадочной на протяжении 80 лет маршевой гемоглобинурии, не снижают значения индивидуального предрасположения к появлению гемоглобинурии у некоторых лиц в связи с длительной нагрузкой на нижние конечности. Надо полагать, что это индивидуальное предрасположение обусловлено врожденными факторами, в первую очередь — гипогамтоглобинемией, снижающей порог проходимости гемоглобина плазмы через почечный фильтр. Роль лордоза, как фактора, предрасполагающего к стазу эритроцитов и гемолизу на уровне почечных клубочков, остается недоказанной.

Клиника. В отличие от других видов пароксизмальной гемоглобинурии приступ маршевой гемоглобинурии протекает без озноба и повышения температуры, сопровождаясь лишь умеренной слабостью. Выделение кровавой мочи в связи с маршем продолжается несколько часов или дней и прекращается после окончания ходьбы (или бега) так же внезапно, как начинается.

Со стороны крови отмечается нейтрофильный лейкоцитоз, повышенный ретикулоцитоз и умеренная нормохромная анемия, адекватная интенсивности и длительности гемоглинурии. РОЭ несколько ускорена. ОРЭ не изменена. Во время криза отмечается умеренная гипербилирубинемия (за счет гемолитического, неконъюгированного билирубина) и уробилинурия.

Диагноз маршевой гемоглинурии ставится на основании типичной клинической картины, связи заболевания с предшествующей длительной ходьбой (или бегом) и данных клинико-лабораторных исследований.

Дифференциальный диагноз с миоглинурией проводится как на основе клинической симптоматики (отсутствие при маршевой гемоглинурии мышечных болей столь интенсивных при миоглинурии, меньшая тяжесть общеклинических симптомов, наличие умеренной анемии в период гемолитического криза), так и на основе специальных лабораторных тестов: 1) определения гемоглибина плазмы — концентрация гемоглибина плазмы свыше 5 мг% характеризует гемоглинемию и, следовательно, гемоглинурию; 2) идентификации гемоглибина (или миоглибина) в моче: а) методом электрофореза на бумаге или крахмальном геле, б) методом высаливания с сернокислым аммонием (проба Блондгейма) и в) методом спектрофотометрии; 3) определения в сыворотке крови мышечных ферментов — глутамин-щавелево-уксусной трансминазы, лактодегидрогеназы и креатинин-фосфокиназы, а в моче — повышенного выделения креатинина (до 5 и больше граммов в сутки), характеризующих мио- (но не гемо!) глобинурию.

Болезнь носит доброкачественный характер. Прогноз благоприятен.

МИОГЛОБИУРИИ («ЛОЖНЫЕ ГЕМОГЛОБИУРИИ»)

В настоящее время известен и изучен ряд патологических состояний, имитирующих гемоглинурию. Это так называемые ложные гемоглинурии, вернее миоглинурии.

Изучение этих патологических состояний представляет особый интерес как в плане изучения мало известной патологии мышечной системы, так и в плане дифференциальной диагностики с истинными гемоглинуриями.

Миоглибин — белок мышечной саркоплазмы, приближающийся по своим свойствам к гемоглибину крови, но отличающийся от него значительно меньшим молекулярным весом — 17 000 (молекулярный вес гемоглибина — 68 000) и меньшим содержанием железа (1 атом в молекуле миоглибина вместо 4 атомов в гемоглибине). Указанными свойствами обуславливается более легкая проходимость миоглибина через почечный фильтр (по данным некоторых авторов, миоглибин выделяется из кровяной плазмы в 25 раз быстрее, чем гемоглибин крови).

Физиологическое значение миоглибина в организме сводится к его участию в транспорте и депонировании кислорода и к внутриклеточным каталитическим функциям. Соединяясь с кислородом в 3—6 раз быстрее, чем гемоглибин, миоглибин образует оксимиоглибин. С окисью углерода миоглибин образует СО-миоглибин, непрочное соединение, трансформирующееся в метамиоглибин.

Различают следующие виды миоглинурий:

1. Пароксизмальная паралитическая миоглинурия, характеризующаяся миальгиями, резкой общей и мышечной слабостью, параличами, лихорадкой, абдоминальными болями и появлением типичной коричневатокрасноватой мочи (последний симптом не постоянен).

2. Близки к паралитической миоглинурии так называемая первичная идиопатическая миоглинурия, протекающая с некрозами мышц, нефронекрозом и почечной недостаточностью, а также острый миоглинурический миозит и острая порфирия (миопорфирия), связанная с нарушением порфиринового обмена (Подробное изложение острой порфирии и других форм нарушения порфиринового обмена см. монографии Л. И. Идельсона «Клиника нарушения порфиринового обмена». М., 1968.)

3. Травматическая миоглинурия, миоглинурия при «синдроме размозжения» («Crushsyndrome»).

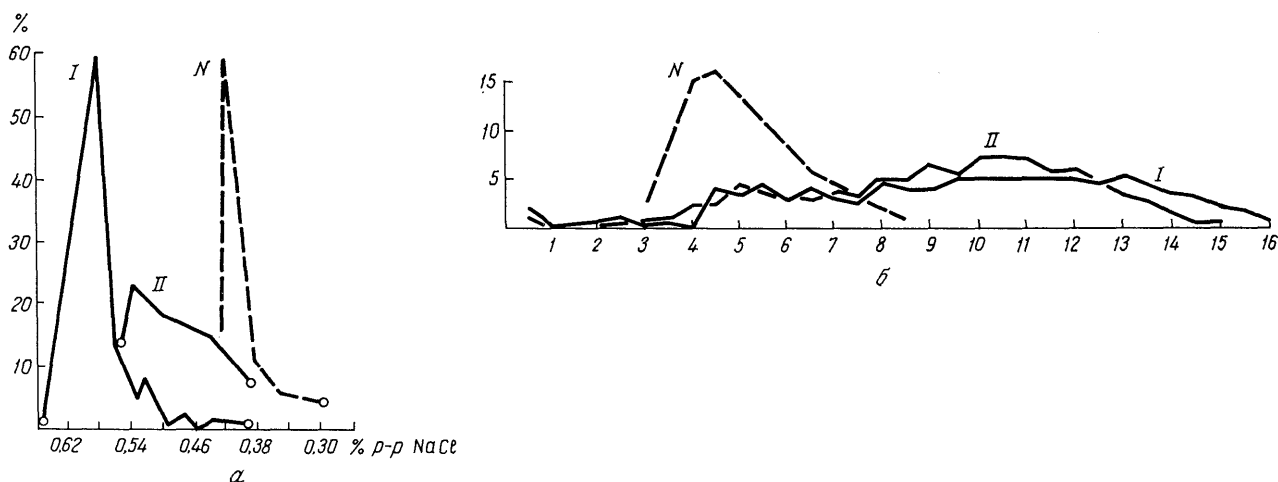


Рис. 56. Эритрограммы больного врожденным сфероцитозом а — осмотические Эритрограммы. Осмотическая стойкость эритроцитов понижена, Эритрограммы смещены влево; б — кислотные эритрограммы. Кислотная стойкость эритроцитов значительно выше нормы, эритрограммы смещены вправо. Пунктиром на рисунках даны нормальные эритрограммы. I, II — кривые стойкости, снятые в разные сроки.

«Синдром размозжения» характеризуется появлением бурой мочи в течение ближайших 2—3 часов после травмы, сопровождающейся обширным размозжением и некробиозом размозженных мышц, приобретающих вид «рыбьего мяса» (масса последних доходит до 1—2 кг) (И. В. Давыдовский). По данным Bywaters (1946), наблюдавшего «синдром размозжения» у жителей Лондона, пострадавших при разрушении зданий во время налетов немецких самолетов, бурая окраска мочи зависит от содержания в ней пигмента миоглобина. Миоглобинурия наблюдается в 3/4 случаев синдрома размозжения.

4. Ожоговая миоглобинурия имеет место при обширных термических ожогах, а также при действии электрического тока высокого напряжения. При этом может наблюдаться выделение бурой мочи, обусловленное поступлением из некротизированных мышц миоглобина.

5. Миоглобинурия при острой артериальной непроходимости в связи с обтурацией (тромбом или эмболом) сосуда, ведущей к острой ишемии мышечного органа мышц, сопровождающейся выходом миоглобина в мочу.

В этом аспекте представляют интерес данные Kiss и Reinhaut (1956), обнаруживших спектроскопическим методом наличие миоглобина в сыворотке и моче у больных обширным инфарктом миокарда в первые дни заболевания.

В незначительной степени миоглобинемия и миоглобинурия могут иметь место при миометритах и миомах матки.

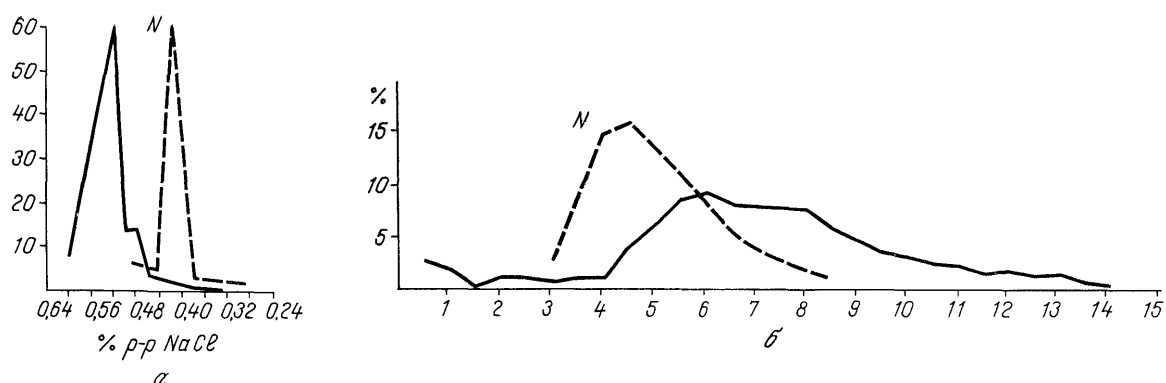


Рис. 57. Эритрограммы больной тяжелой иммуногемолитической анемией.

а — осмотическая эритрограмма. Осмотическая стойкость эритроцитов ниже нормы; б — кислотная эритрограмма. Время кислотного гемолиза удлинено, эритрограмма смещена в сторону высокостойких клеток.

6. Алиментарно-токсическая миоглобинурия, возникающая в связи с употреблением в пищу недоброкачественной рыбы из некоторых водоемов (бывший Гафский залив, близ Калининграда, Юковское озеро близ Ленинграда).

Эритрограммы в характеристике гемолитических анемий

Эритроциты, циркулирующие в периферической крови, отличаются друг от друга размерами, структурой, метаболизмом и другими качествами. Эта неоднородность эритроцитов связана прежде всего с их возрастными различиями.

Для характеристики возрастной разнокачественности эритроцитов издавна было предложено пользоваться их стойкостью к биологическим, термическим агентам, химическим веществам, разной степени гипотонии среды и т. д. Распределение эритроцитов по стойкости к различным гемолитикам названо эритрограммой.

В клинике до недавнего времени находил применение лишь один из таких тестов — определение осмотической стойкости эритроцитов. Уже в 1934 г. Haden доказал, что распределение эритроцитов по стойкости к гипотонии среды зависит главным образом от формы эритроцита. Более сферичные — толстые эритроциты менее стойки к осмотическому гемолизу, чем макроплаоциты. Осмотическая эритрограмма характеризует степень сферичности эритроцитов. Понижение осмотической стойкости, увеличение на эритрограмме группы низкостойких клеток свидетельствуют о преобладании в крови эритроцитов сферичной формы, как это бывает при врожденном сфероцитозе (рис. 56), а иногда и при иммуногемолитических анемиях (рис. 57).

С 1957 г. получила распространение кислотная эритрограмма, описанная И. А. Терсковым и И. И. Гительзоном, т. е. тест распределения эритроцитов по стойкости ко времени действия кислоты. Уже в эксперименте была обнаружена четкая возрастная зависимость кислотной эритрограммы: молодые клетки оказались более стойкими к кислоте, чем старые. При усиленной продукции эритроцитов в ответ на гемолиз, вызванный у животных фенилгидразином, или кровопотерю на кислотной эритрограмме оказалась увеличенной группа повышнстойких клеток.

Авторы метода установили, что в норме кислотная эритрограмма человека имеет определенную форму и границы.

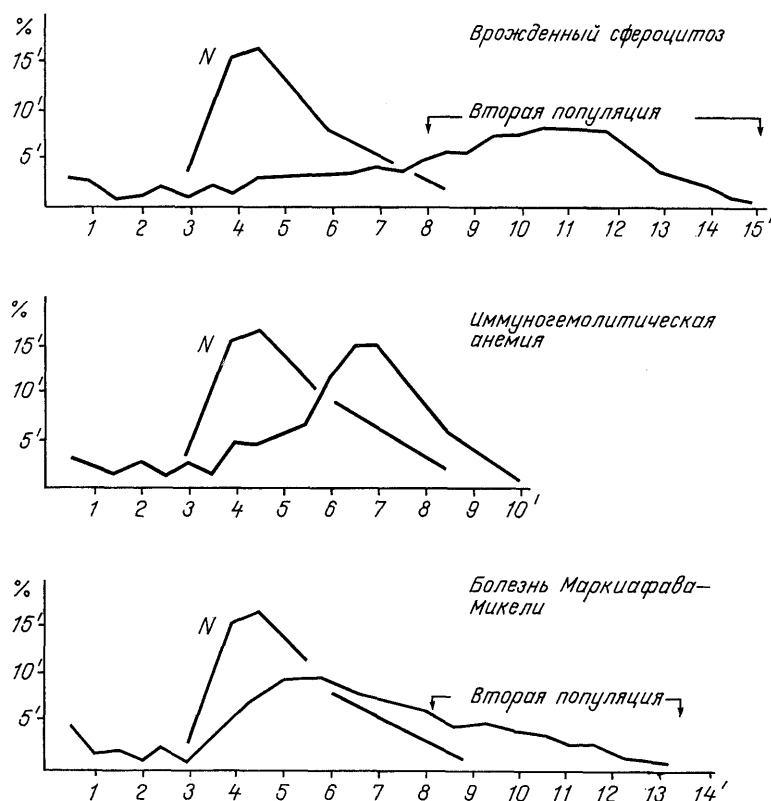


Рис. 58. Типичные формы кислотной эритрограммы при гемолитических анемиях.

На рис. 56, 57 приведена (пунктир) нормальная эритрограмма.

Применение метода кислотных эритрограмм в гематологической клинике показало, что и у человека за очень редким исключением, сохраняется возрастная зависимость кислотной эритрограммы. При гемолитических процессах, постгеморрагических анемиях, сопровождающихся повышенным выходом в кровь молодых элементов из костного мозга, на эритрограмме увеличивается группа высокостойких клеток и уменьшается группа низко- и среднестойких эритроцитов. Такая эритрограмма свидетельствует об омоложении возрастного состава эритроцитов, преобладании молодых — повышено-стойких форм.

Эта особенность теста кислотной стойкости эритроцитов, сохранность возрастной зависимости и в патологии позволяет пользоваться им для характеристики возрастного состава красной крови. По увеличению группы повышенностойких эритроцитов можно говорить об омоложении возрастного состава эритроцитов в крови, а это служит косвенным признаком их повышенного разрушения или кровопотери.

Тест кислотной стойкости эритроцитов оказался особенно ценным в характеристике гемолитических анемий.

Укорочение продолжительности жизни эритроцитов является общим свойством всех гемолитических анемий, и это доказано прямыми методами определения продолжительности жизни эритроцитов, методом Эшби и с помощью радиоактивных изотопов Cr^{51} . Отражая это состояние и преобладание молодых эритроцитов в крови, эритрограмма при большинстве гемолитических анемий смещается в сторону увеличения повышенностойких клеток (рис. 58). По таким графикам можно судить о текущем гемолизе. В анализах крови при этом отмечается гиперретикулоцитоз. По мере усиления гемолиза и активности костного мозга на кислотной эритрограмме возрастает группа повышенностойких клеток. Сопоставление кислотной эритрограммы с продолжительностью жизни эритроцитов, определенной прямым методом с помощью метки Cr^{61} , показало, что смещение основного максимума эритрограммы в зону повышенностойких клеток тем больше, чем короче продолжительность жизни эритроцитов. Более короткому периоду полураспада Cr^{51} соответствует большая молодость эритрограммы. Следовательно, по кислотной эритрограмме не только можно судить о короткой жизни эритроцитов, о текущем гемолизе, но и о степени (большей или меньшей) укорочения продолжительности их жизни.

Чувствительность кислотной эритрограммы к изменениям силы гемолиза позволяет с ее помощью наблюдать за динамикой гемолитического процесса. При усилении гемолиза на эритрограмме обнаруживается увеличение повышено-стойких клеток, при ослаблении гемолиза нарастает группа средне- и низкостойких. Наконец, после прекращения повышенного разрушения эритроцитов эритрограмма еще некоторое время, примерно месяца 2—3, остается отклоненной от нормы в отличие от гиперретикулоцитоза, который исчезает в первые же дни после прекращения гемолиза. Это «отставание» объясняется тем, что кислотная эритрограмма отражает возрастной состав эритроцитов, а «старение» их после гемолитических кризов происходит постепенно. И в течение всего этого времени кислотная эритрограмма остается единственным «свидетелем» бывшего гемолитического процесса.

Особенности кислотной эритрограммы, свойственные определенным видам гемолитических анемий, позволяют использовать ее в качестве дифференциально-диагностического теста. Наиболее демонстративной и специфичной оказалась кислотная эритрограмма больных врожденным сфероцитозом: пологая левая ветвь, смещение в зону повышено-стойких клеток основного максимума, короткая (1 Уг минуты) правая ветвь и значительное удлинение общего времени гемолиза. После спленэктомии, эритрограмма постепенно утрачивала свою специфичность и через 3—4 месяца почти достигала нормы.

Наши исследования показали, что кислотная эритрограмма отражает главным образом распределение эритроцитов по содержанию липидов в их строении и особенности ее зависят от изменения в содержании этого структурного компонента.

По мере старения эритроцита содержание липидов его оболочки уменьшается. Однако липидная структура эритроцитов может меняться не только с возрастом клетки, но и при ее повреждении.

Кроме того, возможно появление популяции эритроцитов с необычно высоким содержанием липидов стромы. Последнее наблюдается при врожденном сфероцитозе, болезни Маркиафава, при тяжелых иммуногемолитических анемиях. При этих состояниях на кислотной эритрограмме обнаруживается группа эритроцитов, более стойких, чем самые молодые эритроциты — ретикулоциты нормального графика (они располагаются за пределами 8—9 минут гемолиза — см. рис. 58). Несмотря на сверхстойкость *in vitro*, эти клетки очень чувствительны к гемолизу *in vivo*: они в первую очередь разрушаются во время тяжелых гемолитических кризов и перестают выявляться на кислотной эритрограмме. Группа эритроцитов, сверхстойких к кислоте и короткоживущих в организме, обуславливает специфическую форму эритрограмм при врожденном сфероцитозе, болезни Маркиафава и т. д.